

Le syndrome de Williams-Beuren

Auteurs : **Brigitte Gilbert-Dussardier**^{1*}

* Correspondance : b.gilbert@chu-poitiers.fr

¹ Service de génétique médicale (affilié au Centre labellisé pour les anomalies du développement d'origine génétique de l'Ouest [CL-ADEGO]), CHU La Milétrie, 86021 Poitiers Cedex.

Editeur scientifique : Professeur Didier Lacombe

Date de création : Décembre 2006

[Résumé](#)

[Introduction](#)

[Signes cliniques](#)

[Bases étiologiques](#)

[Bilan paraclinique](#)

[Prise en charge](#)

[Conclusion](#)

[Références](#)

Résumé

Le syndrome de Williams-Beuren (MIM 194050) est une maladie génétique rare (incidence : 1/20 000), facile à identifier dans l'enfance. Cette anomalie du développement associe malformation cardiaque (sténose aortique supra-avalvulaire le plus souvent) dans 75% des cas, retard psychomoteur, dysmorphie du visage évocatrice et profil cognitif et comportemental spécifique. Le profil cognitif est dominé par un défaut des repères visuospatiaux contrastant avec un langage correct. Ces enfants ont un comportement de type hypersociable, allant facilement vers les autres; ils ont une hypersensibilité au bruit et des dispositions pour la musique. La pression artérielle et la fonction rénale doivent être surveillées tout au long de la vie. La prise en charge médicale et éducative de ces enfants doit se faire dans un cadre multidisciplinaire associant pédiatre, cardiopédiatre, orthodontiste, psychomotricien et psychologue. Les patients adultes sont rarement autonomes. Le syndrome de Williams-Beuren est dû à une microdélétion chromosomique située dans la région q11.23 d'un des chromosomes 7, non visible sur le caryotype standard et mise en évidence par FISH (fluorescent in situ hybridization). Cette microdélétion entraîne la suppression de plusieurs gènes dont celui de l'élastine.

Introduction

Williams et Beuren ont décrit en 1961 de manière indépendante un syndrome associant de façon assez homogène un retard psychomoteur avec difficultés d'apprentissage, une dysmorphie avec faciès d'elfe, un comportement amical caractéristique, très souvent une sténose aortique supra-avalvulaire et/ou une sténose des branches de l'artère pulmonaire^{1,2}. Par la suite, a été rapportée, dans certains cas, l'association d'une hypercalcémie néonatale idiopathique. Ce syndrome est dû à une microdélétion en 7q11.23 englobant de nombreux gènes, dont celui de l'élastine. L'incidence des formes typiques est de 1/20 000, mais il existe des formes partielles dont l'incidence est mal connue³.

Signes cliniques

À la naissance, après une grossesse souvent normale, les enfants atteints de syndrome de Williams-Beuren pèsent en moyenne 2 760 g. Ils ont souvent des problèmes d'alimentation avec vomissements, mauvaise prise pondérale. Des pleurs fréquents, des troubles du sommeil et une constipation sont souvent rapportés par les parents et un prolapsus rectal survient dans 10% des cas. Dans un tiers des cas est notée une hernie, souvent inguinale. Une hypercalcémie idiopathique est parfois associée, qui disparaît spontanément entre 18 et 24 mois⁴. Les enfants ont un visage très caractéristique : racine du nez aplatie avec extrémité bulbeuse, grande bouche avec lèvre inférieure large et éversée, joues pleines, œdème périorbitaire, épicanthus et souvent des iris stellaires (fig.1). Avec l'âge, le visage devient plus étroit, les traits plus grossiers, et la perte du tissu sous-cutané peut conduire à un aspect

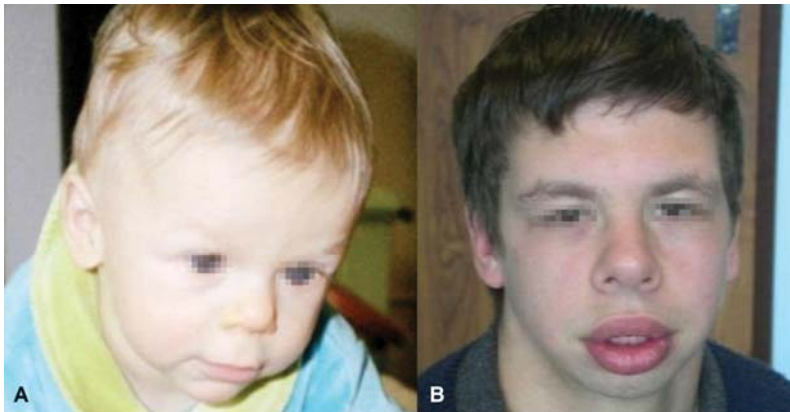

Figure 1 Visage de face d'un enfant de 2 ans (A) et d'un adulte de 20 ans (B) ayant un syndrome de Williams-Beuren: œdème péri-orbitaire, joues pleines, lèvres inférieure éversée, pointe du nez bulbeuse.

décharné. Ils ont un long cou avec à l'âge adulte l'os hyoïde proéminent. Il existe parfois des dysmorphoses dentofaciales associées ou non à des dysfonctions linguales. Les dents de lait sont petites, irrégulières et espacées. Des agénésies de dents permanentes peuvent concerner 40,5% des enfants. La prévalence des caries est augmentée, parfois associée à une hypoplasie de l'émail⁵. Sur le plan ophtalmologique, 40% des enfants atteints ont un strabisme et/ou des troubles de la réfraction. Il existe un

retard de croissance postnatal avec une taille en dessous du 10^e percentile et une microcéphalie modérée en rapport avec la taille. La taille moyenne adulte est de 159 cm chez les hommes et 147 cm chez les femmes⁴. Des anomalies cardiovasculaires sont présentes dans 75% des cas. Les anomalies caractéristiques sont la sténose aortique supra-valvulaire et les sténoses des branches de l'artère pulmonaire⁶. Les anomalies valvulaires et les défauts septaux sont plus rares. On peut observer des sténoses des branches collatérales de l'aorte : artères rénales, cérébrales ou coronaires à l'origine d'hypertension rénovasculaire présente dans un tiers des cas ou d'accidents ischémiques cérébraux ou cardiaques⁷. Des anomalies réno-urétérales sont fréquentes chez les sujets atteints de syndrome de Williams-Beuren. Une néphrocalcinose peut compliquer une hypercalcémie initiale. Une insuffisance rénale peut apparaître avec l'âge. Sur le plan endocrinien, hypothyroïdie et puberté précoce ne sont pas rares. Les patients ont souvent une attitude caractéristique avec les épaules tombantes, une hyperlordose lombaire et un flessum des hanches et des genoux, une scoliose (17% des cas), une ankylose des grosses articulations (15%), une synostose radiocubitale (10%) et une luxation récidivante des rotules (5%)⁴.

Les acquisitions motrices sont retardées, avec un âge moyen de 13 mois pour la station assise et de 28 mois pour la marche. Après une période initiale de retard de langage, la plupart des enfants atteints deviennent très bavards avec une voix rauque caractéristique. Une hypersensibilité aux bruits est très fréquente. Cette hyperacousie s'atténue avec l'âge. Le quotient intellectuel (QI) de ces enfants peut varier de 40 à 85 (moyenne : 55), avec une discordance entre le QI verbal et le QI de performance⁸. Ces enfants ont généralement de

bonnes possibilités verbales et une bonne mémoire auditive associées à des difficultés importantes à se repérer dans l'espace, ce qui donne un profil cognitif tout à fait spécifique⁹. La plupart acquièrent la lecture mais ont de grosses difficultés avec le calcul. Ils ont aussi des troubles de la motricité fine et de la coordination. Des défauts de concentration sont constants. Sur le plan scolaire, les problèmes se posent lors du passage à l'école primaire et ces enfants doivent suivre une scolarisation adaptée. Au cours de l'enfance, les enfants atteints peuvent acquérir une autonomie pour les actes quotidiens.

À l'âge adulte, peu sont capables de préparer leurs repas et de gérer leurs finances. Ils ne peuvent donc être complètement autonomes et la plupart résident dans leur famille ou en centre. Ils peuvent travailler dans des centres d'aide par le travail. En raison de la description récente (1961) et de sa faible incidence, l'espérance de vie des ces enfants n'est pas connue. Le diagnostic n'a probablement pas été fait chez de nombreux patients âgés de plus de 30 ans. Le facteur prédominant dans le pronostic est vraisemblablement l'atteinte cardiovasculaire.

Les enfants atteints ont généralement du mal à se lier avec les enfants de leur âge et préfèrent rechercher la compagnie des adultes avec lesquels ils sont très liants. Ils ont tendance à avoir des obsessions envers certains objets ou certaines personnes. Ils sont très anxieux sur les problèmes concernant leur santé et l'anticipation des événements à venir. La plupart sont décrits par leur famille comme ayant un comportement amical et attentif aux autres. Ils manifestent rarement de l'agressivité. À l'adolescence et à l'âge adulte, les patients atteints ont souvent un syndrome dépressif qui peut nécessiter un traitement antidépresseur.

De rares cas de formes partielles de syndrome de Williams-Beuren ont été rapportés¹⁰. Certains patients ont le comportement évocateur sans la dysmorphie et un retard modéré des acquisitions. D'autres ont la dysmorphie et quelques éléments atténués du phénotype comportemental spécifique, sans le retard psychomoteur.

Bases étiologiques

En 1993, Ewart *et al.* ont mis en évidence l'anomalie génétique impliquée dans le syndrome de Williams-Beuren : il s'agit d'une microdélétion submicroscopique située dans la région q11.23 d'un des chromosomes 7¹¹. Cette anomalie est présente dans 95% des cas. La délétion d'environ 1,4 Mbases englobe de nombreux gènes (au moins 27) dont celui de l'élastine : le syndrome de Williams-Beuren est un syndrome des gènes contigus¹². Cette délétion survient presque toujours *de novo*, d'où le caractère habituellement sporadique de cette affection. Dans de rares cas, cette délétion est héritée d'un parent sur le mode autosomique dominant.

Le gène de l'élastine est impliqué dans l'atteinte cardiovasculaire et la dysmorphie. L'élastine joue un rôle dans le développement de la paroi artérielle en régulant la prolifération musculaire lisse. Des recherches sont en cours pour tester des molécules capables de stimuler l'expression du gène de l'élastine au cours du développement, pour prévenir ou corriger les malformations vasculaires chez les animaux ou les patients atteints¹³.

Parmi les autres gènes concernés par la délétion, certains fortement exprimés dans le cerveau (*LIMK1*, *GTF2IRD1*) semblent plus impliqués dans les déficits de repères visuospatiaux¹⁴. D'autres (*CYLN2* et *GTF21*), interviendraient dans le profil cognitif : quelques formes partielles de syndrome de Williams-Beuren, sans retard psychomoteur, ont des délétions plus petites que la délétion habituelle, n'incluant pas ces derniers gènes¹⁰. La cause de l'hypercalcémie n'est pas connue.

Bilan paraclinique

L'échographie cardiaque révélant une sténose aortique supra- valvulaire ou une sténose pulmonaire peut être faite en période néonatale ou dans la petite enfance devant la découverte d'un souffle cardiaque. En l'absence de cardiopathie à révélation précoce, elle est réalisée systématiquement lors du diagnostic de syndrome de Williams-Beuren, le plus souvent entre 3 et 6 ans au moment de la scolarisation maternelle en raison du retard psychomoteur. La pression artérielle doit être mesurée systématiquement. L'échographie vasculaire permet de retrouver un phénotype artériel quasi pathognomonique de l'artériopathie diffuse du syndrome de Williams-Beuren, fait d'un épaississement très important de la paroi artérielle et d'un comportement mécanique caractéristique⁷. Sur le plan rénal, une recherche systématique de l'hypercalcémie et une surveillance de la fonction rénale sont indiquées. Une échographie rénale permet de dépister une uropathie malformative éventuellement associée. La thyroxine (T4) et la thyrostimuline (TSH) doivent être régulièrement dosées. La croissance doit être surveillée pour dépister une éventuelle puberté précoce.

L'examen ophtalmologique permet de préciser ou de dépister le strabisme et de rechercher les troubles de réfraction souvent associés. Un bilan odontologique permet de faire un bilan initial afin de commencer une prise en charge adaptée et de prévenir au mieux les caries.

Les tests psychométriques permettent de mettre en évidence le profil cognitif particulier des patients atteints du syndrome de Williams-Beuren. Les tests le plus fréquemment utilisés sont le WPPSI (*Wechsler preschool and primary scale of intelligence*) chez le jeune enfant et le WISC (*Wechsler intelligence scale for children*) à partir de 7 ans. Ces tests existent en version française et sont bien connus des psychologues, ce qui permet de donner des résultats homogènes. Les bilans orthophonique et de psychomotricité permettent de préciser les difficultés particulières de ces enfants. Il existe souvent des troubles de la coordination et de la motricité fine rendant l'acquisition de l'écriture ou la pratique de la bicyclette difficiles. Des troubles de prononciation peuvent être secondaires à une dysmorphose dentofaciale associée et aggravés par des troubles de coordination.

Diagnostic génétique. La microdélétion, généralement invisible sur un caryotype standard, est mise en évidence par hybridation d'une sonde spécifique de la région 7q11.23 révélée par fluorescence ou FISH (*fluorescent in situ hybridization*). Cet examen doit être demandé de façon spécifique au laboratoire de cytogénétique en cas de suspicion de syndrome de Williams-Beuren. La présence d'un seul spot fluorescent au niveau de 7q11.23 confirme le diagnostic dans 95% des cas (fig.2). En cas de forme partielle, avec délétion plus petite, cet examen peut être négatif. Si les arguments cliniques sont évocateurs du syndrome, des techniques plus spécialisées de biologie moléculaire ou de cytogénétique moléculaire peuvent être utilisées. Cette délétion

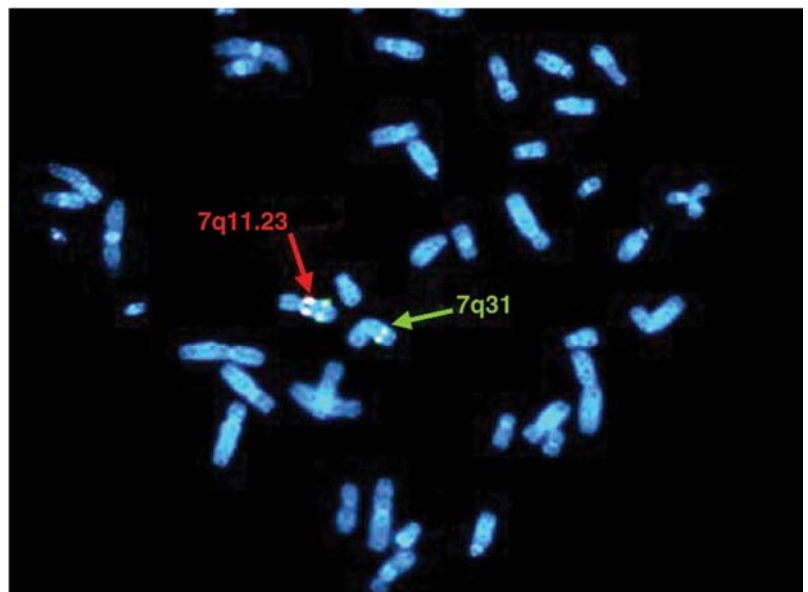


Figure 2 Image de FISH de la région 7q11.23. L'absence du spot centromérique sur l'un des chromosomes 7 confirme la microdélétion spécifique du syndrome de Williams-Beuren.

survenant *de novo*, le caryotype des parents avec étude en FISH est généralement normal. Le risque de récurrence pour d'autres grossesses est minime mais non nul en raison du risque de mosaïque germinale. Pour un sujet atteint, le risque de transmission de l'affection à la descendance est de 50% à chaque grossesse.

Prise en charge

En cas de sténose aortique supra-avalvulaire, le cathétérisme cardiaque est contre-indiqué, car dangereux. D'autres méthodes d'imagerie (résonance magnétique, scanner multidétecteurs) doivent être utilisées pour préciser l'importance de l'obstacle. La sténose aortique supra-avalvulaire est susceptible de s'aggraver avec le temps, ce qui suppose une surveillance régulière en échographie. *A contrario*, la plupart des sténoses des branches de l'artère pulmonaire régressent et il est exceptionnel d'avoir à intervenir sur ces lésions. Le type d'intervention choisie dépend de l'importance de la sténose et doit tenir compte du fait que l'ensemble de la paroi artérielle est affecté. Pour cette raison, ces enfants doivent être pris en charge par des équipes de cardiologie pédiatrique connaissant bien cette pathologie. En l'absence de lésions obstructives sur les gros troncs artériels, une surveillance cardiologique doit être maintenue pendant toute la vie pour dépister une hypertension artérielle. À l'âge adulte, un dépistage orienté des sténoses des branches de l'aorte doit être fait⁷. Un traitement médicamenteux de l'hypertension artérielle associé à des règles hygiéno-diététiques permet souvent de stabiliser les chiffres de la pression artérielle. L'indication opératoire de la sténose des artères rénales doit tenir compte du caractère global de l'atteinte des parois vasculaires dans cette maladie.

L'hypercalcémie est traitée par un régime pauvre en calcium⁴. La supplémentation habituelle en vitamine D n'est pas donnée jusqu'à la régression spontanée de cette hypercalcémie, entre 18 mois et 2 ans.

Les enfants atteints d'un syndrome de Williams-Beuren relèvent d'un suivi spécifique pour leur santé bucco-dentaire. L'éducation à l'hygiène, la familiarisation avec les situations de soins dentaires sont essentiels et doivent se faire en prenant en compte le niveau d'anxiété de l'enfant et de ses capacités cognitives. Cette recommandation est particulièrement pertinente pour les enfants ayant une cardiopathie, sur-tout si celle-ci génère un risque d'endocardite.

La prise en charge éducative des enfants atteints doit se faire dans un cadre multidisciplinaire associant pédiatre, orthodontiste, psychomotricien, orthophoniste, psychologue. Des règles de suivi médical de ces enfants ont été édictées par l'Académie américaine de pédiatrie¹⁵. Le schéma de prise en charge doit s'appuyer sur le bilan initial complet des compétences et des difficultés de l'enfant et être orienté en fonction des résultats obtenus. Cette prise en charge peut être faite dans un organisme type CAMSP (Centre d'action médico-sociale précoce) dès les premières années. L'enfant peut être scolarisé en maternelle jusqu'à 6 ou 7 ans. La poursuite du cursus scolaire peut être discutée selon les cas, mais souvent l'orientation se fait vers une scolarisation adaptée à partir de l'école primaire. Dans ces différentes démarches, les familles peuvent être aidées par des associations de patients^{16,17}.

Conclusion

Le syndrome de Williams-Beuren est une entité clinique et génétique homogène. Le diagnostic est facile à confirmer grâce à la technique d'hybridation fluorescente (FISH) recherchant une microdélétion en 7q11.23. L'atteinte la plus grave est l'atteinte cardiaque qui doit être bien suivie par une équipe spécialisée. Il faut rester vigilant sur la surveillance de la pression artérielle à l'âge adulte. La grosse difficulté est le devenir de ces enfants à l'âge adulte qui sont

rarement autonomes. Il existe de rares cas de formes partielles auxquelles il faut savoir penser devant le phénotype comportemental spécifique.

Références

1. Williams JCP, Barrat-Boyers BG, Lowe JB. Supravalvular aortic stenosis. *Circulation* 1961;24:1311-8.
2. Beuren A, Apitz J, Armjanz D. Supravalvular aortic stenosis in association with mental retardation and facial appearance. *Circulation* 1962;26:1235-40.
3. Morris CA, Demsey SA, Leonard CO, Dilts C, Blackburn BL. Natural history of Williams syndrome : physical characteristics. *J Pediatr* 1988;113:318-26.
4. Metcalfe K. Williams syndrome : an update on clinical and molecular aspects. *Arch Dis Child* 1999;81:198-200.
5. Axelsson S, Bjornland T, Kjaer I, Heiberg A, Storhaug K. Dental characteristics in Williams syndrome : a clinical and radiographic evaluation. *Acta Odontol Scand* 2003;61:129-36.
6. Eronen M, Peippo M, Hiippala A, *et al.* Cardiovascular manifestations in 75 patients with Williams syndrome. *J Med Genet* 2002;39:554-8.
7. Aggoun Y, Sidi D, Levy B, Lyonnet S, Kachaner J, Bonnet D. Mechanical properties of the common carotid artery in Williams syndrome. *Heart* 2000;84:290-3.
8. Bernicot J, Lacroix A, Reilly J. La narration chez les enfants atteints du syndrome de Williams : aspects structuraux et pragmatiques. *Enfance* 2003;3:265-81.
9. Mervis CB, Robinson BF, Bertrand J, Morris CA, Klein-Tasman BP, Armstrong SC. The Williams syndrome cognitive profile. *Brain Cogn* 2000;44:604-28.
10. Karmiloff-Smith A, Grant J, Ewing S, *et al.* Using case study comparisons to explore genotype-phenotype correlations in Williams-Beuren syndrome. *J Med Genet* 2003;40:136-40.
11. Ewart AK, Morris CA, Atkinson D, *et al.* Hemizyosity at the elastin locus in a developmental disorder, Williams-Beuren syndrome. *Nat Genet* 1993;5:11-6.
12. DeSilva U, Elnitski L, Idol JR, *et al.* Generation and comparative analysis of ~3.3 Mb of mouse genomic sequence orthologous to the region of human chromosome 7q11.23 implicated in Williams syndrome. *Genome research* 2002;12:3-15.
13. Hayashi A, Suzuki T, Wachi H, *et al.* Minoxidil stimulates elastin expression in aortic smooth muscle cells. *Arch Biochem Biophys* 1994;315:137-41.
14. Frangiskakis JM, Ewart AK, Morris CA, *et al.* LIM-kinase1 hemizyosity implicated in impaired visuospatial constructive cognition. *Cell* 1996;86:59-69.
15. American Academy of Pediatrics (Committee on Genetics). Healthcare supervision for children with Williams syndrome. *Pediatrics* 2001;107:1192-204.
16. Autour du Williams. <http://www.autourdeswilliams.org17>.
17. Association française du syndrome de Williams-Beuren France (ASWB-France). www.fraternet.org/williams.france/association.