

La sphérocytose héréditaire

Maladie de Minkowski-Chauffard

[La maladie](#)

[Le diagnostic](#)

[Les aspects génétiques](#)

[Le traitement, la prise en charge, la prévention](#)

[Vivre avec](#)

[En savoir plus](#)

Madame, Monsieur,

Cette fiche est destinée à vous informer sur la sphérocytose héréditaire. Elle ne se substitue pas à une consultation médicale. Elle a pour but de favoriser le dialogue avec votre médecin. N'hésitez pas à lui faire préciser les points qui ne vous paraîtraient pas suffisamment clairs et à demander des informations supplémentaires sur votre cas particulier. En effet, certaines informations contenues dans cette fiche peuvent ne pas être adaptées à votre cas : il faut se rappeler que chaque patient est particulier. Seul le médecin peut donner une information individualisée et adaptée.

La maladie

● Qu'est-ce que la sphérocytose héréditaire ?

La sphérocytose héréditaire, aussi appelée maladie de Minkowski-Chauffard, est une maladie génétique se caractérisant par des globules rouges anormaux, petits et sphériques (appelés « sphérocytes » d'où le nom sphérocytose). Les globules rouges sont les cellules du sang qui transportent l'oxygène et le distribuent dans tout l'organisme. L'anomalie des globules rouges les fragilise et entraîne leur destruction excessive, ce qui peut provoquer une anémie (baisse du nombre de globules rouges), une jaunisse, et une augmentation du volume de la rate. Lorsque l'anémie est importante, elle se traduit par une pâleur, une fatigue, un essoufflement...

La sévérité de la sphérocytose varie énormément d'une personne à l'autre, et surtout d'une famille à l'autre.

● Combien de personnes sont atteintes de la maladie ?

La prévalence (nombre de cas dans une population donnée à un moment précis) de la sphérocytose héréditaire est d'environ une personne sur 5 000 dans les populations d'origine nord-européenne. Les formes légères de la maladie n'étant pas toujours reconnues, la prévalence réelle est peut-être plus élevée.

● Qui peut en être atteint ? Est-elle présente partout dans le monde ?

Cette maladie héréditaire atteint autant les hommes que les femmes, surtout d'origine nord-européenne et nord-américaine. Elle existe dans les autres populations mais est plus rare. Le diagnostic de cette maladie est souvent établi chez les nouveau-nés ou les enfants, mais elle peut se manifester à n'importe quel âge.

● A quoi est-elle due ?

La sphérocytose héréditaire est causée par une anomalie des globules rouges, et plus précisément une anomalie de la membrane des globules rouges. Lorsqu'un des constituants de leur membrane est altéré, les globules rouges se déforment de façon anormale : ils sont alors plus fragiles et sont rapidement détruits.

Normalement, un globule rouge a la forme d'un disque dont chaque face est un peu creuse (on parle de disque biconcave), comme le montre la *figure 1*.

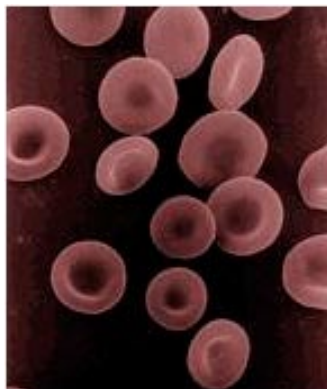


Figure 1
Globules rouges normaux, en forme de disques biconcaves.
(<http://upload.wikimedia.org/wikipedia/commons/1/13/Redbloodcells.jpg>)

En cas de sphérocytose, les globules rouges fragilisés perdent des fragments de leur membrane et se déforment progressivement, prenant une forme de petite sphère (voir *figure 2*) : on les appelle « sphérocytes ». Dans le sang, on trouve donc un mélange de globules rouges normaux, pas encore déformés, et de sphérocytes.

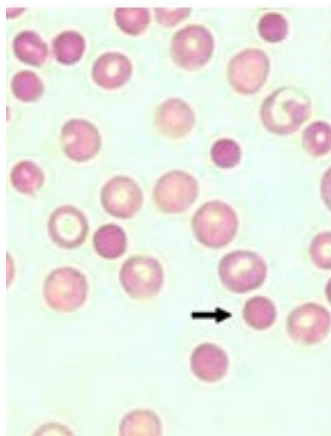


Figure 2
La flèche noire montre un sphérocyte, petit et sphérique, à côté de globules rouges normaux.
(http://www.medvet.umontreal.ca/patclin/banq_im/hematologie/Spherocytes.)

La fabrication des protéines de la membrane des globules rouges est « commandée » par des gènes. Lorsqu'un de ces gènes est altéré (muté), il ne peut pas donner les informations nécessaires à la production du composant membranaire : cela résulte donc en la fabrication d'une membrane anormale.

La maladie (c'est-à-dire la mutation du gène) est transmise par l'un des parents, ou par les deux. Elle peut aussi apparaître spontanément. C'est une maladie que l'on retrouve généralement chez plusieurs membres d'une même famille.

● Est-elle contagieuse ?

Non, la sphérocytose héréditaire n'est pas contagieuse.

● Quelles en sont les manifestations ?

Les manifestations de la maladie sont extrêmement variables d'un malade à l'autre. Certains enfants sont sévèrement atteints et ont des symptômes très marqués dès la naissance, alors que d'autres n'ont aucun symptôme pendant des années (on dit qu'ils sont « asymptomatiques »). Mais dans beaucoup de cas (environ 2/3), la maladie apparaît dans la première année de vie, voire rapidement après la naissance. Les formes modérées sont les plus fréquentes, et elles se manifestent par une jaunisse, une anémie peu importante et parfois l'augmentation du volume de la rate.

Jaunisse

Chez le nouveau-né, le premier signe est le plus souvent une jaunisse (ou ictère), c'est-à-dire une coloration jaune de la peau et des yeux. Cependant, toutes les formes ne se manifestent pas si vite après la naissance, et certains bébés atteints n'ont pas de jaunisse. Il arrive aussi que la première jaunisse survienne plus tard dans la vie, à un moment où l'anémie s'aggrave et la maladie se manifeste de façon plus importante (souvent à l'occasion d'une infection).

Anémie

Par la suite, généralement au-delà de l'âge d'un mois, une anémie peut survenir. L'anémie désigne un manque de globules rouges ou d'hémoglobine, le pigment rouge présent dans les globules et qui permet de transporter l'oxygène. Comme les sphérocytes sont anormalement fragiles, ils sont facilement détruits ce qui entraîne une diminution du nombre total de globules rouges. Le résultat de cette anémie est un transport insuffisant de l'oxygène par le sang, qui se traduit par une fatigue excessive et une sensation de faiblesse. Lorsque l'anémie est assez sévère, le malade peut être pâle, ressentir des difficultés à respirer (essoufflement), et une accélération des battements du cœur (palpitations). Du fait de ces épisodes de fatigue, le malade peut être anormalement irritable. Chez le nouveau-né et le nourrisson, l'anémie peut se manifester par des difficultés alimentaires et/ou un sommeil anormalement lourd et profond (hypersomnie).

Le plus souvent, l'anémie est légère ou modérée, mais elle est parfois très sévère (pouvant mettre la vie en danger et nécessiter une transfusion urgente) ou au contraire absente.

Augmentation du volume de la rate (splénomégalie)

La rate est un organe situé en haut à gauche de l'abdomen et dont un des rôles est de filtrer le sang et d'éliminer les substances nocives (bactéries, toxines...). En cas de sphérocytose, son volume augmente chez la plupart des malades. C'est ce qu'on appelle la splénomégalie : lorsqu'elle est légère, elle ne présente pas de gêne pour le malade. Quand le volume est trop important, une sensation de lourdeur ou d'inconfort dans l'abdomen peut apparaître ainsi que, plus rarement, des douleurs vives au niveau de la rate.

En cas de formes modérées, la splénomégalie peut être la seule manifestation de la maladie.

Ces symptômes fluctuent au cours du temps, et sont accentués par les infections. Chez les personnes asymptomatiques, ces différents symptômes n'apparaissent qu'au moment d'une infection, ce qui fait que la maladie peut être découverte tardivement.

En général, on distingue trois formes :

- la forme légère, qui concerne 20 à 30 % des cas. Les personnes atteintes de cette formes n'ont pas d'anémie, une splénomégalie et/ou une jaunisse très légères, et peuvent n'être

diagnostiquées qu'à l'âge adulte.

- La forme modérée, qui représente 60 à 75 % des cas. L'anémie est plus marquée, tout comme la jaunisse, et un traitement est souvent nécessaire.

- La forme sévère, concernant 5 % à 10 % des cas, peut mettre la vie en danger et nécessite une prise en charge dès la naissance et parfois des transfusions répétées.

Par ailleurs, la sphérocytose héréditaire peut entraîner la formation de calculs (sorte de cailloux) à l'intérieur de la vésicule biliaire (lithiase biliaire) relativement tôt dans la vie. Le plus souvent, ces calculs ne sont pas gênants, mais ils peuvent brutalement provoquer de vives douleurs abdominales, souvent après un repas (coliques hépatiques ou biliaires).

Très rarement, les enfants souffrent d'anomalies du développement, et notamment d'un retard de croissance ou d'un retard de puberté.

● Comment expliquer les symptômes ?

La rate joue entre autres un rôle de filtre en débarrassant le sang des éléments inutiles ou nocifs, comme les débris cellulaires ou les virus, par exemple. Les sphérocytes étant des globules rouges anormaux, ils sont éliminés par la rate. L'activité d'épuration de la rate étant augmentée, son volume augmente parallèlement (hypersplénisme) : c'est la splénomégalie (grosse rate) retrouvée chez la plupart des malades.

Par ce biais, contrairement aux globules rouges normaux qui vivent environ 120 jours dans la circulation sanguine, les sphérocytes sont éliminés très rapidement : on parle d'hémolyse, littéralement « destruction du sang ». Or, les globules rouges sont fabriqués dans la moelle osseuse, substance gélatineuse située à l'intérieur des os. En réaction à l'hémolyse, la moelle osseuse va fabriquer plus de globules rouges pour tenter de remplacer ceux qui sont détruits. Soit la synthèse de nouveaux globules rouges est insuffisante, ce qui entraîne une anémie plus ou moins importante, soit la moelle osseuse compense la destruction excessive des globules rouges et il n'y a pas d'anémie (hémolyse compensée).

Par ailleurs, l'anomalie de membrane rend les sphérocytes très fragiles, susceptibles de se casser facilement lorsqu'ils circulent dans les vaisseaux. Or, lorsqu'ils se cassent, ils libèrent l'hémoglobine qui est transformée en bilirubine, un pigment brun-jaune. C'est cette bilirubine libre qui va colorer la peau et les yeux et être responsable de la jaunisse (ictère). C'est également elle qui risque de s'accumuler dans la vésicule biliaire et de former des calculs.

● Quelle est son évolution ?

L'évolution de la maladie dépend de sa sévérité. Généralement, l'anémie évolue par poussées, avec des épisodes d'aggravation de l'anémie qui sont favorisées ou déclenchées par des infections, un traumatisme ou encore une grossesse. Ces crises s'accompagnent de fatigue et parfois de jaunisse.

Certaines crises, appelées crises aplasiques, sont moins fréquentes mais plus sérieuses. Elles sont souvent liées aux infections par le parvovirus B19 (qui provoque la « cinquième maladie », une affection fréquente qui passe souvent inaperçue chez les enfants). Chez les personnes atteintes de sphérocytose, cette infection entraîne une chute brutale du nombre de globules rouges, pouvant causer transitoirement fièvre, maux de tête, douleurs abdominales, perte d'appétit. C'est à l'occasion de ce type de crises qu'on découvre parfois la maladie chez des personnes qui n'ont aucun symptôme le reste du temps. Cette maladie n'est contractée qu'une seule fois dans la vie (comme la varicelle), mais l'anémie qui en

découle peut être importante et nécessiter une ou deux transfusions.

Le diagnostic

● Comment fait-on le diagnostic de la sphérocytose héréditaire ?

Selon les manifestations de la maladie, le diagnostic est plus ou moins facile à faire. La maladie peut passer longtemps inaperçue, mais elle peut aussi être suspectée rapidement après la naissance, notamment en raison de la jaunisse. Cela étant, beaucoup de bébés ont une jaunisse qui disparaît spontanément après quelques jours et qui n'est liée à aucune maladie, ce qui rend le diagnostic plus difficile.

En fait, les médecins posent le diagnostic de sphérocytose sur l'observation d'un ensemble de symptômes. L'existence d'une anémie et/ou d'une jaunisse chez les autres membres de la famille ou chez l'un des parents conforte ce diagnostic, puisqu'il s'agit d'une maladie héréditaire (transmise par les parents) dans la plupart des cas.

Le diagnostic est confirmé par des analyses de sang effectuées dans des laboratoires spécialisés.

Lorsque le diagnostic est posé chez un nouveau-né, une enquête familiale s'impose chez les parents et les frères et sœurs, pour rechercher d'autres cas dans la famille.

● En quoi consistent les tests diagnostiques ? A quoi vont-ils servir ?

A partir d'une prise de sang, le laboratoire réalise une analyse pour mettre en évidence la présence de sphérocytes à un taux variable selon la sévérité de la maladie (*figure 2*). Ils peuvent parfois être absents. L'analyse de sang permet aussi de constater une augmentation de la production de globules rouges par la moelle osseuse, avec ou sans anémie (hémolyse compensée).

L'étude de la résistance de la membrane des globules rouges se fait également en laboratoire grâce à différents tests : « test de fragilité osmotique » (en cas de sphérocytose, les globules rouges résistent moins bien aux pressions auxquelles ils sont soumis que lorsqu'ils sont normaux), « cytométrie de flux » (permettant d'évaluer le nombre de globules rouges et d'étudier leur forme), « ektacytométrie » (étudiant la déformabilité et la fragilité des globules).

Si cela est nécessaire, des laboratoires spécialisés peuvent analyser les protéines de la membrane des globules rouges afin de repérer quelle est la protéine défectueuse et quelle est l'anomalie génétique en cause dans la maladie.

● Peut-on confondre cette maladie avec d'autres ? Lesquelles ? Comment faire la différence ?

On peut confondre la sphérocytose héréditaire avec d'autres anémies « hémolytiques », c'est-à-dire qui sont également dues à une destruction excessive des globules rouges. Les symptômes peuvent en effet être les mêmes, notamment dans les anémies hémolytiques auto-immunes (liées à un dysfonctionnement du système immunitaire), ainsi que dans les autres maladies génétiques liées à une anomalie des globules rouges (drépanocytose, thalassémies...).

La présence de sphérocytes dans le sang oriente le diagnostic mais peut être retrouvée dans d'autres maladies sanguines. D'autres tests permettent d'orienter le diagnostic.

Le taux de réticulocytes

Les réticulocytes sont les cellules à partir desquelles sont formés les globules rouges. Lorsqu'il y a une destruction excessive de globules rouges, les réticulocytes sont produits en grande quantité pour compenser ce déficit. Leur nombre est donc augmenté en cas de sphérocytose, ce qui n'est pas le cas dans toutes les anémies.

Le test de Coombs

Ce test, réalisé en laboratoire, permet d'écarter certaines causes d'anémie. Ce test est négatif en cas de sphérocytose héréditaire.

Enfin, chez les nouveau-nés, le diagnostic peut être plus difficile à faire, car leur système sanguin est encore immature et donc moins facile à étudier. Il n'y a pas d'anémie à la naissance dans la grande majorité des cas (elle ne survient que secondairement). Par ailleurs, il existe d'autres maladies qui provoquent une destruction prématurée des globules rouges, comme les incompatibilités sanguines foeto-maternelles (survenant dans certains cas où les groupes sanguins de la mère et du bébé sont différents). Cette hypothèse doit donc être écartée à la naissance.

Cela étant, le tableau clinique ainsi que l'existence d'antécédents de la maladie dans la famille, combinés à ces quelques tests sanguins simples permettent généralement au médecin d'établir le diagnostic rapidement.

Les aspects génétiques

● Quels sont les risques de transmission aux enfants ?

La sphérocytose héréditaire, comme son nom l'indique, se transmet de génération en génération dans la plupart des cas (75 à 80 %). On dit alors qu'elle se transmet de façon autosomique dominante, ce qui signifie qu'un malade a un risque sur deux de transmettre la maladie à chacun de ses enfants, quel que soit leur sexe (*figure 3*).

Dans 15 à 20 % des cas, la transmission se fait de façon récessive, ce qui signifie que les parents ne sont pas malades, mais qu'ils sont tous les deux porteurs d'un gène défectueux. Seuls les enfants ayant reçu le gène défectueux (muté) à la fois de leur père et de leur mère sont atteints. Ainsi, les personnes atteintes sont porteuses du gène muté en deux exemplaires (elles sont dites homozygotes) alors que chacun des parents n'en est porteur qu'à un seul exemplaire (ils sont dits hétérozygotes et ne sont pas malades). Dans ce cas, la probabilité d'avoir un autre enfant atteint est de 1/4 pour un couple ayant déjà donné naissance à un enfant malade (*figure 4*). Ces formes récessives sont généralement plus sévères.

Enfin, dans les 5 à 10 % de cas restants, aucun des parents n'a de gène muté, et une nouvelle mutation est apparue spontanément chez l'enfant. Cette mutation, dite *de novo*, est elle-même transmissible à la descendance sur un mode dominant.

Le risque de transmettre la maladie à ses enfants dépend donc du type de mutation en cause, et il est fortement conseillé de consulter un généticien (dans un centre de génétique médicale) pour une évaluation précise du risque et pour recevoir les explications appropriées.

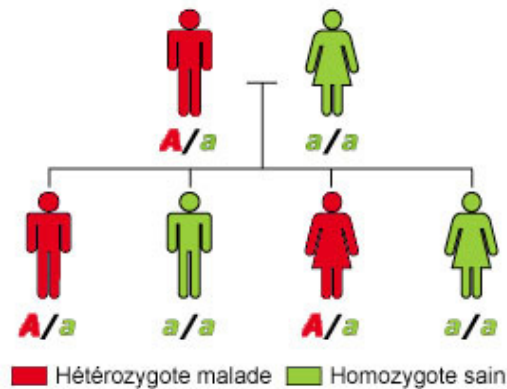


Figure 3

Illustration de la transmission autosomique dominante

Un des parents porte le gène muté (A) et est atteint de sphérocytose (en rouge)

Un enfant sur deux reçoit le gène défectueux « A » de son père et hérite de la maladie.

Orphaschool. Transmission des maladies génétiques

(<http://www.orpha.net/orphaschool/formations/transmission/Ressources/1-AD/AD-1.png>)

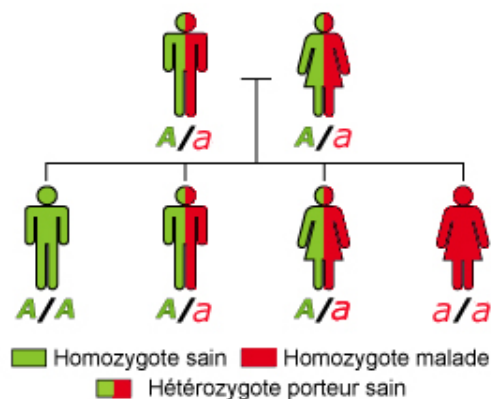


Figure 4

Illustration de la transmission autosomique récessive, qui concerne 15 à 20% des cas de sphérocytose.

Les deux parents portent le gène muté (« a »), mais ils ne sont pas malades (on dit qu'ils sont hétérozygotes). L'enfant a/a a reçu les deux gènes mutés de son père et de sa mère : il est atteint de la sphérocytose héréditaire (on dit qu'il est homozygote).

Les enfants A/a ne sont pas malades mais sont porteurs du gène muté et risquent de le transmettre à leur descendance.

L'enfant A/A n'a hérité d'aucun gène muté, ni celui de sa mère ni celui de son père : il n'est pas malade et ne risque pas de transmettre la maladie.

Orphaschool. Transmission des maladies génétiques

(<http://www.orpha.net/orphaschool/formations/transmission/Ressources/2-AR/ARO.png>)

● Peut-on faire un diagnostic prénatal ?

Pour les parents ayant déjà donné naissance à un enfant sévèrement malade, et si la mutation en cause a été identifiée, il est possible de faire un diagnostic prénatal à la demande du couple. C'est une situation exceptionnelle.

Le but du diagnostic prénatal est de déterminer au cours de la grossesse si l'enfant à naître est porteur ou non de la maladie, et si oui de proposer une éventuelle interruption médicale de grossesse. Dans l'immense majorité des cas, la sphérocytose héréditaire ne justifie pas un diagnostic prénatal.

● **Quels sont les risques pour les autres membres de la famille ?**

Le diagnostic d'un cas de sphérocytose héréditaire dans une famille peut mener à la recherche de la maladie chez les autres membres de la famille (enquête familiale). Cette recherche permet entre autres de détecter l'anomalie chez des personnes qui n'ont pas (encore) de symptômes (diagnostic présymptomatique). Si une mutation dans un gène a été identifiée, une consultation avec un généticien est souhaitable avant d'entreprendre une enquête familiale et des analyses de biologie moléculaire.

Dans la famille, lorsqu'une personne atteinte de sphérocytose contracte une infection par le parvovirus B19, une aggravation de l'anémie doit être recherchée chez tous les membres atteints de sphérocytose de la famille n'ayant pas encore eu l'infection. En effet, cette infection étant contagieuse, une anémie sévère peut se déclarer chez les autres personnes atteintes.

Le traitement, la prise en charge, la prévention

● **Existe-t-il un traitement pour cette pathologie ?**

Le traitement dépend bien évidemment de la sévérité de la maladie.

● **Prise en charge de la jaunisse**

Chez les nouveau-nés présentant une jaunisse sévère, une prise en charge rapide peut être nécessaire, car l'excès de bilirubine (le pigment jaune libéré par les globules rouges) dans le sang est toxique pour le cerveau à partir d'un certain seuil. Pour abaisser les concentrations sanguines de bilirubine, le bébé peut être exposé à des rayons ultraviolets, à l'aide d'un incubateur à lampe « bleue » spécialement conçu à cet effet.

Lorsque cette mesure thérapeutique ne suffit pas, un autre traitement peut être entrepris en unité spécialisée : l'exsanguino-transfusion, qui consiste à remplacer l'intégralité du sang du nouveau-né par le sang compatible d'un donneur. C'est une mesure assez lourde qui concerne peu de cas, mais qui offre de bons résultats.

Prise en charge de l'anémie

Lorsque l'anémie est grave et persistante, ce qui est le cas dans les formes sévères de la maladie, des transfusions régulières doivent être réalisées. La transfusion consiste à injecter des globules rouges au malade pour maintenir un niveau acceptable de globules rouges dans le sang. Les transfusions doivent être répétées aussi souvent que nécessaire, lorsque les nouveaux globules meurent et que les symptômes de l'anémie réapparaissent.

Pendant la première année de vie, des injections d'érythropoïétine (EPO) pourraient limiter les transfusions, mais cela doit encore être confirmé par des études sur les malades. L'érythropoïétine est une hormone produite normalement par les reins et le foie. Elle favorise la production des globules rouges et stimule donc le processus de remplacement des globules rouges détruits.

Par ailleurs, dans les formes modérées et sévères de sphérocytose, il est recommandé de prendre des compléments en folates (ou acide folique) par voie orale. Les folates participent à la fabrication des nouveaux globules rouges et sont donc bénéfiques en cas d'anémie.

Prise en charge des calculs biliaires

Le traitement des calculs dans la vésicule biliaire, s'il y en a, se fait uniquement en cas de douleurs ou de complications. Il consiste à retirer chirurgicalement la vésicule biliaire (cholécystectomie).

● Quelles sont les autres options thérapeutiques ?

La prise en charge définitive de la sphérocytose héréditaire est possible en retirant la rate par chirurgie. Appelée splénectomie, cette opération consiste à retirer tout (splénectomie totale) ou une partie de la rate (splénectomie subtotale), et donc à éliminer le siège de destruction des globules rouges.

Lorsqu'il n'y a plus de rate, l'anomalie des globules rouges persiste (ils sont toujours sphériques), mais ceux-ci ne sont plus détruits de manière excessive et ils peuvent exercer leur fonction de transporteur d'oxygène. Il n'y a donc plus d'anémie ni de jaunisse.

La splénectomie n'est pas nécessaire dans les formes légères. Cependant, elle peut être conseillée dans les formes modérées et sévères dans lesquelles il existe une hémolyse grave et/ou une fatigue permanente.

L'ablation de la rate comporte néanmoins des risques au long cours, et c'est pour cela que la décision doit être prise au cas par cas après concertation avec les médecins. En effet, la rate intervient dans la défense contre certains microbes, notamment le pneumocoque, responsables d'infections potentiellement graves. Son ablation rend donc les personnes plus vulnérables à ces infections. C'est pourquoi il est généralement recommandé d'attendre l'âge de 5-6 ans avant d'enlever toute la rate. Des mesures préventives sont systématiquement mises en place avant une splénectomie, à savoir la réalisation de certaines vaccinations et de leurs rappels (notamment contre le pneumocoque, les méningocoques et l'*Haemophilus influenzae* b, qui cause des méningites) et la prise d'antibiotiques (pénicilline) pendant les 5 ans suivant l'opération. Les personnes n'ayant plus de rate (on dit « aspléniques ») seront plus sensibles aux infections que les autres, et ce durant toute leur vie : il faudra donc qu'elles soient particulièrement vigilantes en cas d'infection et qu'elles se fassent soigner rapidement.

Néanmoins, la mise en place progressive de nouvelles pratiques chirurgicales consistant à laisser une petite partie de la rate (splénectomie subtotale) pourrait permettre de préserver une partie des fonctions de défense immunitaire de la rate.

● Quels bénéfices attendre du traitement ? Quels en sont les risques ?

Aujourd'hui, on peut considérer que les transfusions ne présentent plus de risque, tant les précautions prises sont importantes (contrôles rigoureux du sang prélevé sur les donneurs, filtration avant transfusion, compatibilité entre le sang du donneur et le malade). Des réactions sans conséquences graves, comme une éruption cutanée (urticaire) ou de la fièvre, peuvent parfois survenir. De même, la photothérapie utilisée chez le nouveau-né pour lutter contre la jaunisse se fait en respectant des règles strictes (protection des yeux, évaluation des doses maximales de lumière ultraviolette). Quant au traitement par l'érythropoïétine, il pourrait à l'avenir limiter les transfusions. Ces traitements suffisent dans certains cas, mais seule la splénectomie apporte une amélioration définitive. Si les résultats de cette opération sont spectaculaires dans la majorité des cas, elle entraîne des risques d'infection graves malgré les mesures de prévention. Bien que les vaccins et que les antibiotiques

soient efficaces, ils n'assurent pas une protection complète contre toutes les infections. Les risques d'infections graves persistent toute la vie, et doivent être bien compris par tous les membres de la famille ayant subi une splénectomie.

● **Quelles seront les conséquences du traitement pour la vie quotidienne ?**

Les transfusions nécessitent une hospitalisation et un suivi régulier. La splénectomie implique un suivi médical régulier, des rappels vaccinaux et la prise d'antibiotiques sur de longues périodes pour éviter les infections.

● **Un soutien psychologique serait-il souhaitable ?**

Les personnes qui le souhaitent, et pour qui la maladie ou le risque de transmission aux enfants est source d'angoisse, peuvent évidemment bénéficier d'un soutien psychologique.

● **Comment se faire suivre ?**

Le suivi se fait dans un centre spécialisé dans les maladies du globule rouge et, plus généralement, dans une consultation hospitalière d'hématologie.

La découverte d'une sphérocytose chez le nouveau-né nécessite un suivi régulier du taux d'hémoglobine durant la première année de vie. Par la suite, si l'enfant ou l'adulte est pâle, fatigué, dort mal, ou présente une jaunisse, il est important de faire rapidement une prise de sang pour étudier le taux d'hémoglobine, car une chute brutale des globules rouges peut toujours survenir. Mais si le malade supporte bien l'anémie, une visite de routine annuelle est généralement suffisante.

Par ailleurs, en cas de douleurs abdominales, surtout en haut à droite du ventre, sous les côtes, (là où se trouve la vésicule biliaire), il faut rapidement consulter : une échographie peut être nécessaire pour vérifier qu'il n'y a pas de calculs.

Par ailleurs, en cas de signes d'infection (notamment poussée de fièvre, toux), les personnes aspléniques (à qui on a retiré la rate) doivent consulter leur médecin en urgence, car certaines infections peuvent avoir des conséquences graves. De plus, des précautions particulières s'imposent, par exemple en voyage, la personne asplénique devant se munir des antibiotiques nécessaires en cas d'infection.

● **Quelles sont les informations à connaître et à faire connaître en cas d'urgence ?**

En cas d'urgence, il est impératif de signaler à l'équipe soignante si l'enfant (ou l'adulte) a subi une splénectomie.

● **Peut-on prévenir cette maladie ?**

Non, on ne peut pas prévenir cette maladie héréditaire.

● **Quelles sont les conséquences de la maladie sur la vie familiale, professionnelle, sociale, scolaire, sportive ?**

Les conséquences de la maladie sur la vie quotidienne dépendent bien évidemment de la sévérité de la maladie et de ses manifestations. Cependant, la sphérocytose ne met pratiquement jamais le pronostic vital en jeu, et elle n'entraîne pas de restrictions particulières ou de modification radicale du mode de vie.

Le plus souvent, les symptômes sont plus impressionnants dans la première année de la vie (lorsque la maladie se révèle tôt). Par la suite, il peut exister une fatigue chronique mais la plupart des enfants tolèrent relativement bien leur faible taux d'hémoglobine.

Plus tard dans la vie, la splénectomie apporte une amélioration très satisfaisante avec disparition définitive des symptômes.

● ● ● En savoir plus

● **Où en est la recherche ?**

La recherche concerne surtout l'amélioration du traitement et des pratiques chirurgicales (réduire les risques de la splénectomie notamment, ainsi que les risques liés à la jaunisse du nourrisson). Par ailleurs, de nouveaux tests sont progressivement mis en place pour améliorer le diagnostic.

● **Comment entrer en relation avec d'autres malades atteints de la même maladie ?**

Il n'existe pas d'association pour cette maladie. Cependant, il existe un service permettant d'entrer en contact avec d'autres malades francophones atteints de la même pathologie. Il est possible de s'y inscrire sur le site www.orphanet.fr dans la rubrique « Service aux malades » ou par téléphone en appelant **Maladies Rares Info Services** (numéro Azur 0 810 63 19 20).

● **Les prestations sociales en France**

En France, les personnes atteintes de sphérocytose héréditaire peuvent bénéficier d'une prise en charge à 100 % par la Sécurité Sociale en ce qui concerne le remboursement des frais médicaux. Le dossier de demande de reconnaissance d'affection de longue durée (« ALD », impliquant une prise en charge à 100 %) doit être constitué par le médecin traitant.

Certains malades, selon leur état de santé, ont la possibilité d'obtenir une allocation d'adulte handicapé en déposant un dossier auprès de la Maison départementale des personnes handicapées (MDPH). Suivant leur état, une prestation de compensation du handicap peut aussi être allouée aux malades.

POUR OBTENIR D'AUTRES INFORMATIONS SUR CETTE MALADIE

CONTACTEZ

Maladies Rares Info Services au 0 810 63 19 20
numéro azur, prix d'une communication locale

OU CONSULTEZ ORPHANET www.orphanet.fr

CE DOCUMENT A ÉTÉ RÉALISÉ PAR :

orphanet

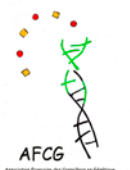AVEC LA COLLABORATION DE :

*Docteur Brigitte Bader-Meunier - Docteur Corinne
Guitton - Professeur Gil Tchernia*

Alliance Maladies Rares

Centre de référence pour les maladies
génétiques de l'érythrocyte et de l'érythropoïèse
(hors drépanocytose)

CHU de Bicêtre, Le Kremlin-Bicêtre



*Association Française des
Conseillers en Génétique*

