




Complejo esclerosis tuberosa

Grupo de Trabajo sobre Cáncer en Síndromes Genéticos Polimalformativos
(GT-CSGP)

JUL/2015

CET



Complejo Esclerosis Tuberosa

Grupo de Trabajo sobre Cáncer en Síndromes Genéticos Polimalformativos (GT-CSGP)

CET

- Guía Clínica
- Protocolo Diagnóstico
- Protocolo de Seguimiento
- Información Mínima Necesaria sobre un Paciente con Complejo Esclerosis tuberosa
- Hoja Informativa a Pacientes

Susana Boronat.

Servicio de Neurología Pediátrica.
Hospital Vall d'Hebron. Barcelona.

Constantino Sábado.

Servicio de Oncología y Hematología Pediátrica
Hospital Vall d'Hebron. Barcelona.

Teresa Vendrell.

Servicio de Genética y Dismorfología
Hospital Vall d'Hebron. Barcelona.



CET

Grupo de Trabajo Sobre Cáncer en Síndromes Genéticos Polimalformativos. GT-CSGP

En las últimas décadas los avances médicos y científicos nos han permitido comprender y clasificar mejor las Enfermedades Raras de base genética, aquellas que se presentan en menos de una persona por cada 2.000 habitantes. Dentro de éstas, hay un pequeño subgrupo en el que los afectados, además de presentar diversas alteraciones congénitas, tienen un riesgo de desarrollar tumores más elevado que el de la población general, si bien es importante aclarar que no siempre la manifestación más característica de estos síndromes es la presencia de tumores.

Debido a que se trata de Enfermedades Raras, es necesario ofrecer tanto a afectados y familiares como a diversos profesionales de la salud una información actualizada sobre los aspectos clínicos y moleculares de este tipo de síndromes y de sus tumores asociados. Por este motivo, algunos expertos nos hemos unido para satisfacer esta carencia de información, estableciendo diversas estrategias de abordaje desde una perspectiva amplia y multidisciplinar.

*Víctor Martínez-Glez
Coordinador GT-CSGP*



Contenido

RESUMEN	6
1 INTRODUCCIÓN	7
2 DESCRIPCIÓN	7
2.1. Clínica y epidemiología	7
2.2. Criterios diagnósticos	13
2.3. Diagnóstico diferencial	14
2.4. Genética Y Patogenia	14
2.5. Correlación Genotipo-Fenotipo	17
2.6. Exploraciones Complementarias (Descripción, Utilidad, Interpretación)	17
2.7. Evolución y Evaluación	18
Tratamiento con inhibidores de la vía mTOR	20
Tratamientos específicos según la especialidad	20
3 TRATAMIENTO	20
4 ASESORAMIENTO GENÉTICO	22
4.1. Modo de herencia	22
4.2. Consejo genético familiar	22
5 PROTOCOLOS Y GUÍAS DE PRÁCTICA CLÍNICA	23
6 ENLACES Y RECURSOS DE INTERÉS	24
7 DEFINICIONES	24
8 REFERENCIAS	25
9 ANEXOS	28
9.1. Información Mínima Necesaria Sobre un Paciente con CET	28
9.2. Hojas Informativas a Pacientes	28

CET

RESUMEN

DEFINICIÓN:

El complejo esclerosis tuberosa (CET) (OMIM #191100; # 613254) es un trastorno genético de herencia autosómico dominante, causado por la mutación en uno de los genes TSC1 o TSC2. Se caracteriza principalmente por un trastorno del desarrollo cerebral y la aparición de tumoraciones benignas en muchos órganos del cuerpo.

CLÍNICA Y EPIDEMIOLOGÍA:

La frecuencia se estima en 1/6000. Entre las manifestaciones clínicas más habituales destacan las alteraciones pigmentarias y proliferativas de la piel, las malformaciones cerebrales (nódulos subependimarios, túberes), los rabdomiomas cardíacos, los angiomiolipomas renales y la linfangioleiomiomatosis pulmonar. La mayor morbimortalidad viene determinada por la afectación de las funciones cerebrales y una alta prevalencia de epilepsia refractaria.

DIAGNÓSTICO:

Se basa en unos criterios clínicos diagnósticos consensuados a nivel internacional (última revisión en 2012), que incluyen las manifestaciones más frecuentes de la enfermedad. Se confirma molecularmente con la identificación de una mutación claramente patogénica en TSC1 o TSC2, detectable en un 85% de los casos. El 15 % restante de los casos es debido probablemente a un mosaicismo.

DIAGNÓSTICO DIFERENCIAL:

Ante una manifestación aislada de la enfermedad deberá realizarse el diagnóstico diferencial con otras entidades con afectaciones pigmentarias, de desarrollo cerebral o hamartomatosas, según el caso. No obstante, un estudio de extensión de la enfermedad en otros órganos (cerebro, ojo, corazón, riñón, pulmón...) frecuentemente demostrará la asociación de varias lesiones típicas de la enfermedad.

ETIOLOGÍA:

Los genes TSC1 y TSC2 codifican a las proteínas hamartina y tuberina, las cuales forman un complejo regulador de la vía mTOR, que es primordial para el crecimiento celular. Las manifestaciones tanto de displasia cerebral como de crecimiento tumoral aparecen a partir de una segunda mutación a nivel celular en el gen (TSC1 o TSC2) que ya presentaba una primera mutación germinal en uno de los alelos. Este segundo "hit" provoca un déficit mucho más importante de la función del complejo hamartina/tuberina a nivel de la célula mutada y sus células hijas que provoca una hiperactivación de la vía mTOR y consecuentemente, la aparición de tumoraciones benignas.

TRATAMIENTO:

Las distintas manifestaciones de la enfermedad requieren un manejo multidisciplinario, desde el tratamiento de la epilepsia hasta el de una eventual insuficiencia renal o respiratoria. Recientemente se ha aprobado el uso de everolimus, un fármaco inhibidor de la vía mTOR, para frenar el crecimiento de los tumores subependimarios de células gigantes cerebrales y de los angiomiolipomas renales. Es esperable que en un futuro pueda ampliarse su uso para tratar otras manifestaciones de la enfermedad.

ASESORAMIENTO GENÉTICO:

Tiene un patrón de herencia autosómico dominante con expresividad variable.

1 INTRODUCCIÓN

El complejo esclerosis tuberosa (CET) es una enfermedad hereditaria que cursa con trastornos neurológicos a menudo graves, lesiones cutáneas características y tendencia al desarrollo de hamartomas o tumores benignos en el sistema nervioso central, retina, piel, pulmón, riñón y corazón principalmente.

Está causada por una mutación en uno de los genes TSC1 o TSC2. Se transmite según un patrón de herencia autosómica dominante con una penetrancia muy alta, próxima al 100% y una expresividad muy variable, que se intensifica con la edad debido a la aparición de nuevas lesiones

(tabla 1). En ocasiones el diagnóstico puede ser muy difícil debido a las manifestaciones clínicas tan distintas incluso entre individuos con la misma mutación.

Actualmente se prefiere el término Complejo Esclerosis Tuberosa (CET) al de esclerosis tuberosa debido a la variabilidad en los fenotipos y a la existencia de más de un gen causante de la enfermedad [MIM # TSC1 191100; TSC2 191092].

Sinónimos: enfermedad de Bourneville, enfermedad de Bourneville-Pringle; epiloia.

2 DESCRIPCIÓN

2.1. Clínica y epidemiología

El CET tiene una incidencia que oscila entre 1/5.000 y 1/10.000 nacimientos según los estudios (1), siendo uno de las enfermedades monogénicas más frecuentes. La enfermedad puede hacerse evidente en cualquier momento de la vida, desde el nacimiento hasta la edad adulta. La forma de presentación más característica es en forma de crisis epilépticas, típicamente espasmos infantiles, durante el primer año de vida (2), asociadas con alteraciones cutáneas características (3)(4)(5). Entre las manifestaciones clínicas típicas de la enfermedad encontramos:

2.1.1 Alteraciones cutáneas:

Prácticamente todos los individuos afectados de CET presentarán alguna de las siguientes lesiones cutáneas (6):

1. **Máculas hipocrómicas:** son manchas cutáneas hipopigmentadas y constituyen la lesión más característica de la enfermedad por su frecuencia y temprana aparición (6). A menudo se hallan presentes desde el momento del nacimiento o aparecen en la primera infancia (7).
2. **Placa fibrosa cefálica:** ocurre en un 25% de los pacientes. La localización clásica es la frente, por lo que clásicamente se ha denominado placa frontal. En el último consenso de criterios diagnósticos en 2012 (8) se modificó el nombre a placa fibrosa cefálica ya que puede

CET

localizarse en cualquier zona del área craneofacial.

3. **Angiofibromas faciales:** son pápulas del mismo color que la piel o más rojizas, dependiendo de la proporción de tejido conectivo y vasos que contengan. Ocurren en aproximadamente el 75% de los pacientes y suelen aparecer entre los 2 y los 5 años de edad. Típicamente se distribuyen por la nariz, pliegues nasogenianos, mejillas y mentón. Antes se les conocía como adenoma sebaceum, nombre inadecuado ya que no guardan ninguna relación con las glándulas sebáceas. Aunque la gran mayoría de pacientes con CET tiene múltiples angiofibromas faciales, se han descrito casos con pocas lesiones. Debido a que pueden observarse uno o dos angiofibromas esporádicos aislados en la población general, entre los criterios diagnósticos actuales se considera un criterio mayor la presencia de al menos 3 lesiones. En la enfermedad de Birt-Hogg-Dubbé y en la neoplasia endocrina múltiple tipo 1 (MEN1) también se ha descrito la presencia de múltiples angiofibromas faciales, aunque la aparición de las lesiones suele ser más tardía (8).
4. **Placas chagrín (“shagreen”) o piel de zapa:** son tumores de tejido conectivo, también llamados colagenomas, del mismo color de la piel circundante o amarronados. Aparecen durante la infancia. Suelen localizarse en la parte baja de la espalda pero pueden aparecer en cualquier zona. Suelen ser asintomáticos pero en ocasiones pueden provocar prurito o disestesia.
5. **Fibromas ungueales (Tumores de Koenen):** se presentan como unos nódulos rojizos o sonrosados que aparecen alrededor o bajo las uñas sin traumatismo previo. Pueden presentarse a partir de los 5 años de edad y a lo largo de la toda la edad adulta.

2.1.2 Trastornos neurológicos:

Más del 90% de pacientes afectos de CET presentará las lesiones típicas de SNC que consisten en nódulos subependimarios, túberes y líneas de migración radial en la sustancia blanca. Aproximadamente un 10-20% de los afectos presentará un crecimiento progresivo de un nódulo subependimario hasta un tamaño superior a 10 mm, lesión que constituye un astrocitoma subependimario de células gigantes.

Las características de las lesiones típicas de CET en sistema nervioso central son:

1. **Túberes corticales:** se trata de displasias del córtex cerebral que suelen ser múltiples y pueden localizarse en cualquier zona cortical o subcortical. Suelen mantenerse estables a lo largo de la vida del paciente, aunque pueden calcificarse o sufrir degeneración quística. En un 25% de los casos pueden afectar también a cerebelo, siempre en pacientes que también tienen afectación supratentorial y suelen calcificar de forma más intensa y precoz que los cerebrales (9). Es muy raro que afecten al tronco cerebral o a la médula espinal. Clásicamente se les ha atribuido ser el origen de la epilepsia que tan a menudo afecta a estos pacientes, aunque en algunos casos se ha demostrado que el origen crítico no se sitúa en el túber sino en el córtex perituberal (10). También se ha observado que los pacientes que presentan mayor número de túberes sufren un mayor grado de discapacidad intelectual (11). Se ha sugerido que los trastornos del espectro autista pueden ser más frecuentes en pacientes con más carga de túberes en los lóbulos temporales (12) o con su presencia en cerebelo (13). Muchos túberes se asocian con alteraciones de la sustancia blanca subyacente denominadas líneas de migración radial y que frecuentemente comunican un nódulo subependimario con uno o varios túberes, reflejando el tejido displásico desde su origen en progenitores ventriculares en su camino hacia el córtex (14) (15). Histológicamente los túberes son áreas de córtex desorganizado que ha perdido la estructura laminar normal. Su histología típica está constituida por neuronas dismórficas desorganizadas y por unas células gigantes que parecen astrocitos pero que con métodos de inmunohistoquímica se tiñen tanto con marcadores propios de la estirpe glial como de la neuronal (4).
2. **Nódulos subependimarios:** característicamente abomban en la pared de los ventrículos laterales. Pueden ser nódulos individualizados o bien agruparse hasta formar conglomerados. Aunque pueden darse en cualquier lugar de la superficie de los ventrículos, suelen agruparse en la región del surco caudotalámico, cerca del agujero de Monro. Histológicamente formados por estroma vascular y células de aspecto astrocitoide, algunas pueden parecerse a las que se observan en los túberes corticales. En general, los nódulos subependimarios crecen muy lentamente durante la infancia y tienen tendencia a calcificar durante los primeros meses o años de vida. En el 10-20% de los casos crecen y se transforman en astrocitomas subependimarios de células gigantes. Este riesgo disminuye mucho a partir de los 20 años, razón por la cual las guías de práctica

Complejo Esclerosis Tuberosa

Grupo de Trabajo sobre Cáncer en Síndromes Genéticos Polimalformativos (GT-CSGP)

clínica recomiendan interrumpir la realización de RM craneales periódicas de screening a partir de los 25 años (16).

3. Astrocitoma subependimario de células gigantes (SEGA): se presenta hasta en el 10-20% de los casos. Aparece durante la infancia con un pico de incidencia en los últimos años de la infancia y la adolescencia, mientras que su aparición después de los 20 años de edad es muy poco frecuente. Suele localizarse junto a la cabeza del núcleo caudado e incluso provocan hidrocefalia por obstrucción del flujo de LCR a través del foramen de Monro en el 10% de los pacientes (17). El astrocitoma subependimario de células gigantes se presenta como una lesión cerebral de un diámetro mayor a 10 mm, en la que se demuestra crecimiento entre 2 pruebas de imagen. Histológicamente se caracteriza por una proliferación de células voluminosas que pueden adoptar una gran variedad de formas del espectro astroglial. Pueden observarse pleomorfismo celular y algunas mitosis sin que indiquen malignidad. Incluso los escasos casos que recidivan no muestran malignización. Corresponde a un grado I en la clasificación de la OMS (18).
4. Quistes aracnoideos: son una manifestación reconocida recientemente y aparecen aproximadamente en un 5% de los casos, pudiendo aparecer incluso en pacientes sin túbers o nódulos subependimarios. Suelen ser asintomáticos. El genotipo de mayor riesgo para presentar esta manifestación es el síndrome de genes contiguos TSC2-PKD1 (19).

El 70 – 90% de los pacientes afectados de CET padecerá epilepsia (20), que suele ser de difícil tratamiento y es frecuentemente refractaria (21). En la mayoría de casos, las crisis empezarán en el primer año de vida, en forma de espasmos infantiles (2). Las crisis más frecuentes son focales pero pueden ser de otro tipo, como generalizadas, atónicas, mioclónicas o espasmos epilépticos (22). Las crisis pueden aparecer a cualquier edad, incluso en la edad adulta (23). Algunas características de la epilepsia como la edad temprana al diagnóstico, la presencia de espasmos infantiles, la existencia de varios tipos de crisis y la mala respuesta al tratamiento, se han correlacionado con un mayor riesgo de discapacidad intelectual (11)(24). Por otro lado, los espasmos infantiles, las descargas epileptiformes en lóbulo temporal y el inicio precoz de las crisis también se ha relacionado con la presencia de trastorno del espectro autista (25). Todo ello sugiere que un tratamiento precoz de las crisis es de gran importancia para reducir las secuelas

cognitivas (25)(26). Algunos autores sugieren que iniciar el tratamiento antiepiléptico al inicio de las alteraciones electroencefalográficas, antes de que aparezcan las crisis, podría reducir la severidad de la epilepsia y el riesgo de discapacidad cognitiva (27). Por el momento, las guías de práctica clínica actual abogan por un entrenamiento precoz de los padres en el reconocimiento clínico de las crisis focales y espasmos infantiles, así como un seguimiento estrecho mediante EEG los primeros meses de vida, con el fin de iniciar el tratamiento lo antes posible (28).

La prevalencia de discapacidad intelectual en CET se estima entre 50-80% y muchos individuos con un nivel de inteligencia en rango normal pueden presentar trastornos de aprendizaje, de lenguaje y del sistema ejecutivo, siendo más frecuente el déficit de atención e hiperactividad. El trastorno de espectro autista (25)(29) y otros trastornos psiquiátricos, como la depresión, los trastornos de comportamiento y la autoagresión son frecuentes (30). La prevalencia de los trastornos de ansiedad es de 28-48% (26) y se ha descrito un mayor riesgo de sufrir trastornos relacionados con el estrés, como por ejemplo, trastorno de estrés post-traumático (31).

Los trastornos del sueño también pueden ser un problema en niños y en adultos con CET (32). La disrupción del sueño se asocia con mayores problemas de comportamiento y mayor estrés parental (30). Un estudio polisomnográfico en niños con CET mostró varias alteraciones del sueño, principalmente una disminución de la eficiencia y del tiempo total de sueño, así como del porcentaje de sueño REM (33).

La importancia de los trastornos neuropsiquiátricos como determinantes primordiales de la calidad de vida de los pacientes ha hecho que éste sea un aspecto central a controlar y se recomiendan evaluaciones cognitivas y de comportamiento periódicas (16)(34) en el seguimiento de estos enfermos.

2.1.3 Lesiones renales:

La afectación renal es la segunda causa de morbilidad en los pacientes afectados de CET por detrás de los trastornos neurológicos, aunque representan la principal causa de mortalidad (35).

1. Angiomiolipoma: es la lesión tumoral renal más frecuente. Aparece a lo largo de la infancia hasta llegar a afectar al 80% de los niños mayores o adultos (36). La complicación más frecuente de los angiomiolipomas es

CET

la hemorragia, que es más frecuente cuando una lesión supera los 4 cm de diámetro. El dolor también puede ser un síntoma importante. Cuando alcanzan gran tamaño pueden causar además problemas urológicos por desplazamiento o compresión de la vía urinaria. Los angiomiolipomas están compuestos de vasos, músculo liso y grasa, y no se encuentran únicamente en el riñón, sino que pueden afectar a cualquier órgano, con mayor frecuencia el hígado (37).

2. Quistes: son la segunda lesión renal en orden de frecuencia. Presentes en el 17% de los pacientes en edad pediátrica y en un 47% de los adultos. A menudo son múltiples y bilaterales. Se ha descrito su involución espontánea.
3. Enfermedad poliquística renal: se presenta en menos del 5% de los casos. Se debe a deleciones del cromosoma 16 que afectan simultáneamente a los genes contiguos TSC2 -causante del CET- y PKD1 causante de la enfermedad poliquística renal autosómico dominante. Los afectos desarrollan una nefropatía mucho más grave y precoz que puede cursar con hipertensión arterial refractaria al tratamiento e insuficiencia renal progresiva, conduciendo al trasplante renal en las fases avanzadas de la enfermedad.
4. Angiomiolipomas malignos (epitelioides): la malignización de un angiomiolipoma es muy rara, pero es más frecuente en los pacientes afectos de CET que en individuos con angiomiolipomas esporádicos (38).
5. Carcinoma de células renales (CCR): la incidencia de CCR en los pacientes con CET es la misma que en la población general, es decir representa el 1 – 3% de todas las enfermedades malignas (39). La diferencia reside en que en los pacientes con CET el tumor se presenta a una edad media de 28 años, 25 años antes que la población general (40). Otro hallazgo inusual en el CCR asociado a CET es su heterogeneidad histológica. Se han descrito los subtipos de células claras, papilar, cromóforo y oncocitomas. Es un tumor de crecimiento lento y también es lenta la aparición de metástasis. El diagnóstico diferencial entre un angiomiolipoma que crece y un carcinoma de células renales es importante. Normalmente el alto contenido en grasa del angiomiolipoma permitirá distinguirlos con facilidad mediante ecografía, tomografía computerizada (TC) o, preferiblemente resonancia magnética. La punción percutánea con aguja permitirá distinguir los casos difíciles utilizando el anticuerpo monoclonal HMB-45 (41).

2.1.4. Lesiones cardíacas:

1. Rabdomiomas: son los tumores cardíacos más frecuentes en la infancia. Se presentan en el 47 – 67% de los pacientes con CET pero únicamente un pequeño porcentaje de ellos causará síntomas. Aparecen durante la vida fetal por lo que suele hallarse presente ya en el nacimiento. En los lactantes afectos de CET los rabdomiomas tienden a involucionar durante los primeros meses de vida, se mantienen estables a lo largo del resto de la edad pediátrica, aunque pueden mostrar un leve crecimiento de nuevo en la adolescencia (42). Suelen localizarse de forma más frecuente en los ventrículos y pueden causar insuficiencia cardíaca. A veces interfieren en la función valvular o provocan obstrucción de los tractos de salida. Se han descrito también arritmias, principalmente taquicardia paroxística supraventricular (síndrome de Wolff – Parkinson – White (WPW)). La detección prenatal de un rabdomioma cardíaco se asocia con un riesgo del 75-80% de estar afecto un CET, el cual es aún mayor si los rabdomiomas son múltiples (43).
2. Síndrome de Wolf-Parkinson-White (WPW): dado que el síndrome de WPW puede aparecer también en pacientes sin rabdomiomas (44), se cree que el CET puede afectar de forma directa al desarrollo del sistema de conducción cardíaco. Por ello se recomienda un seguimiento mediante electrocardiograma (ECG) periódico (cada 3-5 años) durante toda la vida, incluso después de haber demostrado la involución de los rabdomiomas (16).
3. Lesiones lipomatosas cardíacas: son un hallazgo frecuente en pacientes con CET, detectándose en aproximadamente 1/3 de los pacientes a los que se les había practicado TC torácica y son asintomáticas (45).

2.1.5. Lesiones pulmonares:

1. Linfangioleiomiomatosis (LAM): es la complicación pulmonar más frecuente. Como media aparece a los 33 años aunque puede presentarse ya en la adolescencia. Es mucho más frecuente en mujeres (hasta al 80% de las pacientes presenta alteración en la TC pulmonar a los 40 años), aunque puede aparecer de forma muy rara en varones. Inicialmente suele manifestarse con disnea y tos, aunque también puede producir hemoptisis, cor pulmonale, dolor torácico, neumotórax o quilotórax. Puede evolucionar hacia la insuficiencia respiratoria en la tercera o cuarta década de la vida, haciendo necesario un trasplante pulmonar en algunos casos.



El parénquima pulmonar normal queda sustituido por incontables quistes. Histológicamente se observa proliferación de células fusiformes de músculo liso densamente empaquetadas. La LAM también puede afectar a mujeres sin CET, lo que se conoce como LAM esporádica, cuyo origen consiste en 2 mutaciones somáticas en TSC2. Un tercio de pacientes con LAM esporádica tienen también angiomiolipomas renales. Las células de las lesiones renales presentan la misma mutación que las células de la lesión pulmonar mientras que el resto de células del organismo no la presentan, lo que ha llevado a la hipótesis de un mecanismo de metastatización benigna como base fisiopatológica de la LAM (46)(47)(48). Es importante saber que la LAM puede exacerbarse durante la gestación, por lo que se aconseja un control muy estrecho de la función pulmonar durante el embarazo e incluso puede desaconsejarse éste, por el mayor riesgo de complicaciones como insuficiencia pulmonar, neumotórax y mayor frecuencia de parto prematuro (49).

2. Hiperplasia neumocitaria micronodular multifocal: menos frecuente que la LAM. Suele ser asintomática. Misma incidencia en hombres y en mujeres. Consiste en una proliferación de los neumocitos tipo II sin proliferación de fibras de músculo liso. Se manifiesta como densidades nodulares en las TC de pulmón (50).
3. Tumor pulmonar de células claras: al igual que la LAM, se considera una forma de PEComa (tumoración benigna de células epitelioides perivasculares) y que frecuentemente acompaña a pacientes que ya presentan LAM (51).

2.1.6. Lesiones oculares:

1. Hamartomas astrocíticos de la retina: La incidencia de hamartomas retinianos en individuos afectados de CET es del 30 – 50%. La lesión típica con aspecto de “palomita de maíz” es fácilmente reconocible en la papila óptica, pero son más frecuentes las formas planas semitransparentes localizadas en la retina media y en el polo posterior. La mayoría de las lesiones permanecen estables y son asintomáticas. No obstante, es importante considerar que se han descrito casos de crecimiento y malignización de los hamartomas con complicaciones oculares graves secundarias como desprendimiento de retina o glaucoma neovascular que requieran tratamiento oftalmológico (52). Se consideran un criterio mayor en caso de presentar 2 o más lesiones.

2. Manchas acrómicas retinianas: ocurren en el 40% de los pacientes y se consideran un criterio diagnóstico menor.

2.1.7. Otras manifestaciones:

1. Manifestaciones dentales y orales: Son muy frecuentes los defectos de esmalte dentario en forma de hoyuelo. Si presentan 3 o más, se considera un criterio diagnóstico menor de la enfermedad. En algunas series hasta el 100% de los individuos afectados presentan los defectos en el esmalte. Están ausentes en los dientes deciduales según algunos autores (53). También es un criterio diagnóstico menor la presencia de 2 o más fibromas orales.
2. Afectación del sistema endocrino: se afecta de forma rara. Angiomiolipomas adrenales pueden ocurrir en una cuarta parte de los pacientes, aunque raramente producen hemorragia u otra clínica. También se han descrito hamartomas en pituitaria, páncreas, gónadas y tiroides, aunque sin causar disfunción endocrina. Se consideran un criterio menor bajo la categoría de hamartomas no renales (8). Los tumores pancreáticos neuroendocrinos parecen ser más frecuentes en CET, aunque no son considerados un criterio diagnóstico por el momento (54).
3. Manifestaciones gastrointestinales: son raras. Se han descrito angiomiolipomas hepáticos en el 10-25% de los pacientes y se consideran un criterio diagnóstico mayor (como angioliomas (2 o más) en cualquier órgano). Los pólipos rectales han sido eliminados recientemente como criterio menor de CET por su falta de especificidad (8).
4. Aneurismas: se trata de una manifestación rara, aunque potencialmente mortal. Se han descrito tanto en circulación intracraneal, donde afectan principalmente a la carótida interna (55), y también a nivel tóraco-abdominal, afectando principalmente a aorta abdominal o arterias renales (56).
5. Lesiones óseas: Los quistes óseos, típicamente detectados por radiología convencional de manos o pies, han sido considerados durante mucho tiempo un criterio menor diagnóstico (57) hasta que en el último consenso de 2012 (8) se decidió eliminarlos como elemento diagnóstico. Ello fue debido a su inespecificidad y al hecho de que raramente se realizan radiografías de las extremidades en estos pacientes, ya que dichas lesiones

CET

nes suelen ser asintomáticas. A pesar de que las lesiones óseas no se consideran un criterio diagnóstico, las lesiones escleróticas óseas, frecuentemente detectadas en raquis al realizar TC pulmonar o RM abdominal, son muy frecuentes en CET y suelen ser asintomáticas (58)(59). Es importante conocerlas ya que pueden confundirse con metástasis osteoblásticas (60). También se ha descrito de forma rara la afectación ósea en forma de displasia fibrosa (61).

6. Cordoma: es un tumor raro que parece ser ligeramente más frecuente en CET. Los cordomas asociados a CET presentan una serie de peculiaridades respecto a los cordomas esporádicos, como aparecer mucho más precozmente, afectar con mayor frecuencia al sacro y un mayor índice de supervivencia tras el tratamiento (62).

Tabla 1: Edad de aparición de las lesiones de CET (Modificado de Crino 2006)(4)

Angiofibromas faciales	Lactancia a edad adulta
Fibromas ungueales	Adolescencia a edad adulta
Placas chagrín	Infancia
Máculas hipocrómicas	Lactancia a preadolescencia
Túberes corticales	Vida fetal
Nódulos subependimarios	Vida fetal
Astrocitoma subependimario de células gigantes	Infancia a adolescencia
Hamartoma retiniano	Lactancia
Rabdomioma cardíaco	Vida fetal
Angiomiolipoma renal	Infancia a edad adulta
Linfangioleiomiomatosis	Adolescencia a edad adulta



2.2. Criterios diagnósticos

El diagnóstico de CET se ha basado clásicamente en las manifestaciones clínicas y radiológicas. Se utilizan una serie de criterios clínicos diagnósticos desde 1979, que se consensuaron en 1992. En julio de 1998 la Tuberous Sclerosis Alliance y el National Institute of Health de Estados Unidos se reunieron para revisar y evaluar dichos criterios (57). En 2012 se realizó una actualización internacional de los criterios diagnósticos (8) en la que, el cambio más destacable fue la inclusión de los estudios moleculares como suficientes para el diagnóstico, siempre que la mutación detectada en TSC1 o TSC2 sea claramente patogénica.

Criterios diagnósticos de esclerosis tuberosa (8):

A: CRITERIOS DIAGNÓSTICOS GENÉTICOS:

La identificación de una mutación patogénica en TSC1 o TSC2 en ADN obtenido de tejido normal (habitualmente linfocitos de sangre periférica) es suficiente para hacer un diagnóstico definitivo de CET. Una mutación patogénica se define como aquella que claramente inactiva la función de las proteínas codificadas por TSC1 y TSC2 (por ejemplo: una mutación sin sentido o una inserción o delección que rompa el marco de lectura), o que impide la síntesis proteica (por ej.; grandes delecciones genómicas), o una mutación de cambio de sentido cuyo efecto en la función de la proteína ha sido establecida mediante estudios funcionales (www.lovd.nl/TSC1, www.lovd.nl/TSC2, y Hoogeveen-Westerveld et al, 2012 y 2013 (63)(64)). Cualquier variante en TSC1 o TSC2 cuyo efecto en la función es menos cierto, no cumple criterio de patogenidad y no es suficiente para hacer un diagnóstico definitivo de CET. Dado que entre un 10 y un 25% de pacientes afectados de CET tienen estudios mutacionales de TSC1/TSC2 negativos, un resultado normal no excluye el diagnóstico y no afecta al uso de los criterios clínicos.

B. CRITERIOS DIAGNÓSTICOS CLÍNICOS:

Criterios Mayores

1. Máculas hipocrómicas (3 o más, de al menos 5 mm de diámetro)
2. Angiofibromas faciales (3 o más) o placa fibrosa cefálica
3. Fibromas ungueales (2 o más)
4. Placa chagrín

5. Hamartomas retinianos múltiples
6. Displasias corticales*
7. Nódulos subependimarios
8. Astrocitoma subependimario de células gigantes
9. Rabdomioma cardíaco
10. Linfangioleiomiomatosis**
11. Angiomiolipomas (2 o más)**

Criterios Menores ***

1. Lesiones cutáneas hipomelanóticas en “confetti” (<5mm)
2. Hoyuelos múltiples en esmalte dentario (3 o más)
3. Fibromas intraorales (2 o más)
4. Placa acrómica en retina
5. Quistes renales múltiples
6. Hamartoma no renal

* El término displasia cortical incluye a los túberes corticales y a la líneas de migración radial en sustancia blanca

** Cuando estos dos criterios están presentes contabilizan sólo como un criterio mayor y se requiere la presencia de otros factores de CET para el diagnóstico definitivo.

*** En los criterios revisados de 2012 se eliminaron los criterios menores de pólipos rectales y quistes óseos por su inespecificidad. El antiguo criterio menor de líneas de migración radial en sustancia blanca han pasado a formar parte del criterio mayor de displasias corticales.

Diagnóstico definitivo: dos criterios mayores o un criterio mayor y dos menores.

Diagnóstico posible: un criterio mayor o dos o más criterios menores

CET

2.3. Diagnóstico diferencial

Algunas manifestaciones de CET son inespecíficas y pueden aparecer de forma esporádica en individuos normales o ser marcadores de otras enfermedades. Cuando las manifestaciones clínicas típicas de CET aparecen de forma aislada o en grupo pero sin cumplir suficientes criterios para el diagnóstico definitivo de la enfermedad y con un estudio genético de TSC1/TSC2 negativo o no concluyente (por ejemplo, una variante de significado incierto), suele tratarse de formas en mosaico. No obstante, es importante descartar otras enfermedades que pueden presentar algunas manifestaciones de CET, como el síndrome de neoplasia endocrina múltiple tipo 1 (MEN1) en caso de angiofibromas faciales, sobre todo si aparecen en edad adulta (8), o el síndrome de Birt-Hogg-Dubé en caso de quistes pulmonares (65).

2.4. Genética Y Patogenia:

2.4.1. Genética Molecular:

El CET está causado por una mutación que inactiva a uno de los alelos de TSC1 en 9q34 (66) o TSC2 en 16p13.3 (67) (tabla 2). En dos tercios de los pacientes esta mutación aparece de novo (68). El otro tercio, los pacientes heredan la mutación de uno de sus progenitores. En ambos casos el paciente presentará una mutación germinal en un alelo de uno de los genes TSC, conservando el segundo alelo sano. A nivel celular, una mutación en el segundo alelo, fenómeno conocido como pérdida de heterocigosidad (LOH: loss-of-heterozygosity) o doble "hit", dará lugar a la aparición de los hamartomas característicos de la enfermedad.

Las mutaciones ocurren con mucha mayor frecuencia en TSC2 que en TSC1. Solamente el 10-30% de las mutaciones se dan en TSC1. TSC1 es más frecuente en las formas familiares posiblemente debido a que la mayor gravedad de las mutaciones en TSC2 limitan las posibilidades de tener descendencia (69). Las mutaciones observadas en el primer alelo comprenden una mezcla de mutaciones sin sentido, de cambio de sentido, inserciones y deleciones distribuidas a lo largo de toda la extensión de todos los exones de ambos genes. No se observan puntos calientes (hot spots),

es decir, lugares donde se acumule mayor número de mutaciones (tabla 3). En el segundo alelo, las mutaciones también son muy variadas y distintas, a menudo deleciones que implican la pérdida de genes vecinos. Probablemente hay factores epigenéticos o ambientales que modulan cuándo, dónde y cómo ocurren estas segundas mutaciones.

El gen implicado en el desarrollo de la enfermedad poliquística renal autosómica dominante, PKD1, se encuentra localizado en el cromosoma 16 junto al gen TSC2 en dirección centromérica (70). Cuando una deleción afecta a ambos genes se origina lo que se conoce como un síndrome de genes contiguos (71) caracterizado por un CET asociado a una nefropatía grave que provoca a menudo hipertensión arterial refractaria al tratamiento médico e insuficiencia renal progresiva que conduce a la necesidad de trasplante renal.

*ninguna variante alélica supone > 1% del total

** <http://chromium.liacs.nl/LOVD2/TSC/home.php>

En el 15% de los individuos afectados de CET no se halla ninguna mutación. Estas personas suelen presentar una forma más leve de la enfermedad. La hipótesis más aceptada hasta el momento es que la mutación se encuentra en forma de mosaico y no puede detectarse en los estudios mutacionales clásicamente realizados en sangre (72)(73).

Complejo Esclerosis Tuberosa

Grupo de Trabajo sobre Cáncer en Síndromes Genéticos Polimalformativos (GT-CSGP)



Tabla 2: Comparación de los genes causante de CET (Modificado de Yates 2006)(3)

	<i>TSC1</i>	<i>TSC2</i>
Localización	9q34	16p13.3
Tamaño (kb)	55	45
Número de exones	23 (21 codificantes)	42 (41 codificantes)
Tamaño del transcript (kb)	8,6 (4,5 3' UTR)	5,5
Proteína	Hamartina	Tuberina
Tamaño de la proteína	1164 AA; 130 kDa	1807 AA; 198 kDa
Tasa de detección de mutaciones	12 – 19 %	65 – 70 %
Distribución de las mutaciones	A lo largo de todo el gen. Cierta agrupación pero no puntos calientes definidos*.	
Tipos de mutaciones	Mutaciones inactivantes, casi todas nonsense, frameshift & splice-site. Pocas mutaciones recurrentes	Mutaciones inactivadoras de todo tipo incluyendo missense, deleciones in-frame y grandes deleciones con reordenamientos que incluyen al gen <i>PKD1</i> . Pocas mutaciones recurrentes.
Splicing alternativo	Exón 2	Exones 25, 26 y 31
Variantes alélicas únicas descritas**	> 410	> 1130

Tabla 3. Tipo de mutaciones en pacientes con CET (modificado de Napolioni 2008)(69).

MUTACIÓN	TSC1	Porcentaje	TSC2	Porcentaje
Sustitución	97	36,3	380	49,4
Inserción	10	3,7	36	4,7
Delección	117	43,8	265	34,5
Duplicación	41	15,4	80	10,4
Inserción/Delección	2	0,8	8	1
Total	267		769	

2.4.2. Fisiopatogenia:

TSC1 y *TSC2* codifican dos proteínas llamadas hamartina y tuberina que forman una unidad funcional y estructural. El complejo formado por hamartina y tuberina forma parte de una vía de señalización de expresión ubicua, que regula el control celular y que se halla ancestralmente conservado según han demostrado estudios llevados a cabo en *Drosophila* (66)(74). El complejo *TSC1/TSC2* a su vez actúa inhibiendo a mTOR (mammalian Target Of Rapamycin) (75), el cual es un regulador de múltiples actividades celulares, entre otras la síntesis proteica, el crecimiento celular o la organización del citoesqueleto. Cuando no existe cualquiera de las dos proteínas hamartina o tuberina, mTOR se activa provocando la aparición de las lesiones tumorales características del CET. Además el complejo codificado por *TSC1/TSC2* parece ser muy importante para el desarrollo embrionario del córtex cerebral y el control del crecimiento neural, justificando las graves alteraciones neurológicas que acompañan a la enfermedad.

Se ha observado pérdida de heterocigosidad (LOH) en la mayoría de angiomiolipomas, rabdomiomas cardíacos, astrocitomas subependimarios de células gigantes y linfangioleiomiomatosis pero durante un tiempo hubo gran controversia sobre si también era el mecanismo principal de formación de los túberes corticales cerebrales, ya que no se detectó pérdida de heterocigosidad en los estudios iniciales. Estudios más recientes han demostrado un doble "hit" en las células gigantes de los túberes, aunque no en neuronas dismórficas ni en córtex perituberal, lo que sugiere que la mayor disfunción de la vía mTOR en ciertos progenitores da lugar a la mayor dismorfia de éstos y una desorganización secundaria del resto de progenitores (76). Además recientemente se ha demostrado que las alteraciones citoarquitectónicas no sólo se limitan a los túberes

sino se encuentran ampliamente distribuidas incluso en córtex de apariencia normal, en forma de microdisgenesias (77).

2.4.3. Diagnóstico molecular:

El estudio de las mutaciones es costoso debido al tamaño de los genes *TSC1* y *TSC2*, a la heterogeneidad del tipo de mutaciones y a la amplia distribución de las mutaciones a lo largo de todo el gen sin agrupamientos en puntos calientes. No obstante, el estudio mediante las nuevas técnicas de NGS (next generation sequencing) ha supuesto una mejora en el diagnóstico, facilitando el proceso y abaratando costes.

Con la aplicación de técnicas apropiadas, para poder detectar tanto mutaciones puntuales como grandes delecciones, se llega a identificar la mutación patogénica en el 85% de los pacientes, siendo las mutaciones en el gen *TSC2* 4 veces más frecuentes que las del gen *TSC1*. Los individuos en los que no se detecta ninguna mutación suelen tener un fenotipo más leve, sobre todo a nivel de afectación de sistema nervioso central (78)(79).

El estudio de las mutaciones permitirá:

- La confirmación del diagnóstico clínico y el diagnóstico precoz en algunos casos, aunque todavía no cumplan criterios clínicos de CET definitiva.
- El diagnóstico prenatal y preimplantacional.
- El estudio familiar.
- El consejo genético: riesgo de recurrencia para los progenitores y para otros familiares.



2.5. Correlación Genotipo-Fenotipo

Existe una gran variabilidad en manifestaciones clínicas del CET incluso entre miembros de la misma familia y entre individuos no relacionados familiarmente pero con la misma mutación. Como hipótesis para explicar esta variabilidad se ha sugerido que otros genes puedan influir en la gravedad de la enfermedad (80), o bien que fenómenos epigenéticos o ambientales puedan influir en la cantidad, intensidad y localización de los segundos “hits” en el alelo salvaje a nivel somático.

Aunque la penetrancia de la enfermedad es cercana al 100%, su gran variabilidad en la expresividad, la cual aumenta con la edad, hace que en ocasiones sea difícil afirmar si un familiar de un individuo afecto es portador de la enfermedad o no.

En general, como grupo, los pacientes con CET por mutación en TSC2 tienen un peor pronóstico que los que presentan mutación en TSC1 (78)(80)(81). Los pacientes con mutaciones en TSC2 presentan un mayor número de túberes (82), más túberes quísticos (83), y un fenotipo neuropsiquiátrico más grave, con mayor frecuencia de espasmos infantiles y epilepsia refractaria, menor coeficiente de inteligencia y mayor riesgo de autismo (24)(25)(80)(84). Existen varias explicaciones para esta diferencia en gravedad de fenotipo. En primer lugar, TSC2 es más susceptible a presentar mutaciones, lo que explicaría el mayor número de enfermos por mutación de TSC2 y también mayor número de manifestaciones clínicas, ya que es un gen más propenso a sufrir dobles “hits”. En segundo lugar, ya que la subunidad catalítica del complejo que forman las proteínas codificadas por TSC1 y TSC2 se encuentra en TSC2, las mutaciones en esta subunidad pueden llevar a una pérdida de función más grave. En cambio, TSC2 podría retener algo de función residual RHEB GAP incluso tras una mutación grave en TSC1. Por último, algunos individuos que presentan deleciones extensas que afectan a TSC2 y al gen contiguo PKD1 (responsable de la poliquistosis renal autosómico dominante) presentan un fenotipo mucho más grave a nivel renal (70).

Fenotipos especialmente leves se han descrito con mutaciones en zona central (exones 23-33) del gen TSC2 (64), las cuales no afectan a la subunidad catalítica de tuberina ni al lugar de unión con hamartina. Estos pacientes presentan menos afectación de la función intelectual (85) y significativamente menos incidencia de espasmos infantiles (86).

Algunas de estas mutaciones centrales en TSC2 que condicionan un fenotipo más leve se han descrito en familias extensas. Algunos ejemplos son las mutaciones R905Q (87), R1200W (88) y S1036P (89). Es interesante que el fenotipo predominante en estos casos consiste en máculas hipocrómicas y epilepsia, aunque la mayoría de estos pacientes no presenta túberes en la neuroimagen. Ello sugiere una fisiopatología de la epilepsia en CET más compleja que la clásicamente atribuida a los túberes.

2.6. Exploraciones Complementarias (Descripción, Utilidad, Interpretación)

A) MÉTODOS DIAGNÓSTICOS:

1. Diagnóstico por Imagen:

a. NEUROIMAGEN: La TC detecta muy bien los nódulos subependimarios porque a menudo calcifican pero los túberes corticales se distinguen mejor en la resonancia magnética (RM), especialmente en secuencias FLAIR (Fluid Attenuated Inversion Recovery). No obstante, el uso de ciertas secuencias como el gradiente-eco o la SWI (Susceptibility-Weighted Image) permite una buena visualización de las calcificaciones. Las características de las lesiones de CET por RM cambian con la edad: es distinta en pacientes menores de 3 meses que en edades más tardías, ya que los túberes corticales son mucho más difíciles de visualizar y las líneas de migración radial de sustancia blanca mucho más fáciles de detectar. Además, los nódulos subependimarios son hiperintensos en T1 e hipointensos en T2, que es un patrón inverso al que se observa posteriormente (90). Aunque los túberes permanecen estables en cuanto al tamaño, su aspecto puede variar con el tiempo, apareciendo progresivamente más calcificados o con una apariencia quística. Estos cambios pueden correlacionarse con mayor epileptogenicidad (83). Los túberes cerebelosos aparecen aproximadamente en un 25% de pacientes. El uso de TC debe evitarse por la irradiación y limitar su uso a situaciones de urgencia, por ejemplo, descartar hidrocefalia por astrocitoma subependimario de células gigantes en caso de clínica de hipertensión intracraneal, si no es posible un acceso rápido a la RM. Es importante que el neuroradiólogo conozca las diversas manifestaciones de imagen de la CET. Una guía reciente de neuroimagen pueden ser útil para clínicos y radiólogos menos familiarizados con la enfermedad (91).

CET

b. IMAGEN CORPORAL: El reconocimiento de los angiomiolipomas renales se basa principalmente en la detección de su contenido graso. Cuando son de pequeño tamaño o la cantidad de grasa es baja puede ser difícil distinguirlos de un angiomiolipoma maligno o de un carcinoma de células renales por la técnica habitualmente utilizada hasta el momento, la ecografía renal. En las últimas recomendaciones de seguimiento se recomienda el uso de RM abdominal en lugar de ecografía por la mayor resolución y visualización de las lesiones pobres en grasa (16). El TC suele evitarse por la irradiación y su uso debe restringirse a situaciones de emergencia, como un sangrado masivo.

2) Diagnóstico molecular:

La secuenciación de *TSC1* y *TSC2* se ofrece en muchos laboratorios. Se observan grandes deleciones genómicas aproximadamente en un 0,5% y un 6% de *TSC1* y *TSC2* respectivamente y deben estudiarse mediante técnicas distintas de la secuenciación, como el MLPA (Multiplex Ligation-dependent Probe Amplification) o el array-CGH (Comparative Genomic Hybridisation) (92). Las nuevas técnicas de NGS (Next Generation Sequencing) permiten un estudio rápido, más económico, y que permite detectar niveles bajos de mosaicismo y deleciones. De hecho, es importante el hallazgo en estudios recientes de una mayor sensibilidad de las técnicas de NGS para detectar mutaciones en pacientes previamente catalogados como no mutación identificada (NMI) por estudios de secuenciación mediante técnica Sanger. Evidencias recientes apuntan a que hasta el 68% de mutaciones no detectadas por Sanger, pueden detectarse por NGS. Dichas mutaciones son principalmente mosaicismos (con frecuencias alélicas entre el 1 y el 34%) y mutaciones “splice-site”, y más raramente en un promotor (93) (94).

B) EXPLORACIONES ÚTILES EN EL SEGUIMIENTO:

1) CONTROL DE EPILEPSIA: algunos estudios pueden ser necesarios según el tratamiento administrado. Por ejemplo, valoración de función hepática, amonio y/o pruebas de coagulación en caso de algún efecto adverso de valproato o control de acidosis metabólica en caso de tratamiento con dieta cetogénica o topiramato (21)(28).

Se recomiendan controles oftalmológicos en caso de tratamiento con vigabatrina, ya que se ha descrito una reducción del campo visual, que parece más frecuente a mayor dosis y duración del tratamiento (16).

2) CONTROL DE LESIONES PROLIFERATIVAS: estudios recientes sugieren que los niveles de VEGF-D pueden ser útiles para monitorizar la respuesta al tratamiento con inhibidores de mTOR, observándose elevados en pacientes con LAM (tanto esporádica como asociada a CET) (95) y en el caso de angiomiolipomas renales (96).

3) CONTROL DEL TRATAMIENTO CON INHIBIDORES DE MTOR: El tratamiento con inhibidores de mTOR, como sirolimus y everolimus, requiere una estrecha monitorización de sus niveles plasmáticos, los cuales pueden variar con los frecuentes cambios de antiepilépticos que suelen requerir muchos de estos pacientes.

2.7. Evolución y Evaluación

Screening Diagnóstico, Vigilancia Y Seguimiento:

El manejo del paciente afecto de CET comienza por confirmar el diagnóstico, para ello será necesario buscar los signos que forman los criterios de diagnóstico mayores y menores y realizar el estudio molecular.

El seguimiento de estos pacientes requiere centros multidisciplinares con la participación de neurólogos, dermatólogos, oftalmólogos, genetistas, oncólogos, cardiólogos, neumólogos, nefrólogos, psiquiatras y radiólogos, entre otros. Las recomendaciones actuales en cuanto al manejo clínico son las siguientes (16):

AL DIAGNÓSTICO:

1. Genética: obtener la historia de al menos 3 generaciones para detectar miembros adicionales con la enfermedad. Ofrecer diagnóstico molecular cuando sea necesario para consejo genético o cuando el diagnóstico de CET sea dudoso.
2. Neurología y psiquiatría:
 - Epilepsia: dado que el diagnóstico de CET se realiza muy frecuentemente antes del inicio de la epilepsia, se recomienda un seguimiento estrecho de estos pacientes durante los primeros meses de vida, ya que un tratamiento precoz puede disminuir el impacto negativo de las crisis sobre el desarrollo cognitivo. Esta vigilancia se recomienda a nivel clínico, educando a los padres

Complejo Esclerosis Tuberosa

Grupo de Trabajo sobre Cáncer en Síndromes Genéticos Polimalformativos (GT-CSGP)



sobre la morfología clínica de algunas crisis (principalmente espasmos infantiles y crisis focales leves) para que puedan identificarlas inmediatamente a su aparición. También se recomienda el control electroencefalográfico (EEG) estrecho en los primeros meses de vida (cada mes durante los primeros 6 meses de vida y posteriormente cada 6-8 semanas)

- Astrocitoma subependimario de células gigantes: RM craneal
 - Trastornos neuropsiquiátricos asociados a CET: anamnesis dirigida a detectar trastornos neuropsiquiátricos, los cuales pueden presentarse en cualquier momento de la vida. El fenotipo clínico variará según la edad y el nivel cognitivo. En la edad pediátrica deberá vigilarse la presencia de retraso global del desarrollo, trastorno del espectro autista, autoagresividad y discapacidad intelectual. En la edad adulta, en pacientes con grados más leves de discapacidad, predomina la depresión y los trastornos de ansiedad, por lo que el psiquiatra jugará un papel importante en el cuidado de los pacientes con CET.
3. Cardiología: ecocardiografía y un electrocardiograma (ECG) para detectar ritmos anómalos.
 4. Nefrología: RM abdominal. Medida de presión arterial y evaluación de la función renal.
 5. Neumología: test de función pulmonar basal y TC pulmonar de alta resolución en pacientes con CET con mayor riesgo de LAM, es decir, mujeres a partir de los 18 años, incluso si están asintomáticas.
 6. Dermatología: examen detallado de toda la superficie cutánea incluyendo examen bajo lámpara de Wood, y de la boca y dientes.
 7. Oftalmología: exploración oftalmológica, incluyendo funduscopia para descartar hamartomas.

DURANTE EL SEGUIMIENTO:

1. Genética: ofrecer consejo genético a familiares en edad reproductiva.
2. Neurología y psiquiatría:
 - a. Screening del astrocitoma subependimario de células gigantes:

- i. RM craneal cada 1-3 años hasta los 25 años.

- ii. Si el paciente presenta un astrocitoma subependimario de células gigantes asintomático, que todavía no sea tributario de tratamiento, los controles de neuroimagen serán más frecuentes y la familia será instruida para el reconocimiento de signos de hipertensión intracraneal (vómitos matutinos, cefalea, cambios de conducta en pacientes con discapacidad grave o autismo...).

- b. Epilepsia: se obtendrán los EEGs necesarios para la toma de decisiones en cuanto al tratamiento antiepiléptico. Un EEG prolongado (24 horas o más) se recomienda si la presencia de crisis es dudosa o en caso de cambios bruscos o inexplicables del comportamiento, el sueño o la función cognitiva.

- c. Vigilancia de los trastornos neuropsiquiátricos asociados a CET en cada visita médica.

3. Cardiología: ecocardiografía cada 1-3 años en pacientes asintomáticos hasta la regresión de los rabdomiomas. ECG cada 3-5 años en pacientes asintomáticos, durante toda su vida. En pacientes sintomáticos la vigilancia se individualizará según necesidad.
4. Nefrología: RM de abdomen cada 1-3 años durante toda la vida. Función renal anual, que incluya medida de filtrado glomerular y presión arterial.
5. Neumología: TC pulmonar a los 18 años en mujeres y cada 5-10 años si están asintomáticas y sin lesiones. Si LAM: TC pulmonar cada 2-3 años, función pulmonar anual y consejos sobre tabaco y uso de estrógenos, ya que se ha descrito empeoramiento de función pulmonar y neumotórax con anticonceptivos orales y embarazo.
6. Dermatología: revisión anual.
7. Oftalmología: revisión anual en pacientes con lesiones, prestando atención al posible crecimiento de las mismas.

CET

3 TRATAMIENTO

Tratamiento con inhibidores de la vía mTOR:

Puesto que las células patológicas en los pacientes con CET presentan una activación patológica de la vía mTOR, los inhibidores de mTOR, como sirolimus (rapamicina) y everolimus, se están utilizando como tratamiento de algunas anomalías asociadas a CET. Estudios preclínicos en animales (97) y cada vez más datos clínicos apoyan su uso. La utilidad de estos fármacos modificadores de la enfermedad ya está reconocida para el tratamiento del astrocitoma subependimario de células gigantes (98) y de los angiomiolipomas renales (99). También parece que pueden ser útiles en el manejo de otras manifestaciones de la enfermedad, como la epilepsia (100), la LAM (99), los angiofibromas (101), o los rabdomiomas cardíacos sintomáticos (102), aunque se precisan más estudios para generalizar su uso clínico en estas indicaciones.

En caso de recibir tratamiento con inhibidores de mTOR, dado que producen inmunosupresión, y por tanto, más riesgo de infecciones, es necesario seguir un correcto calendario vacunal, el cual incluye vacunación anual contra la gripe. En el caso de que se deba administrar una vacuna de virus atenuados, es aconsejable la interrupción del tratamiento con un inhibidor de mTOR 2 semanas antes de realizar la vacunación, que podrá reanudarse 2 semanas después (103)(104).

Tratamientos específicos según la especialidad:

1. Neurología y psiquiatría:

a. Astrocitoma subependimario de células gigantes: la resección quirúrgica está indicada para tumores sintomáticos de forma aguda y una derivación ventriculo-peritoneal puede ser necesaria en estos casos. En caso de tumor asintomático en crecimiento, tanto la resección quirúrgica como el uso de inhibidores de mTOR son adecuadas y la

decisión de la opción más adecuada se realizará en cada caso individualmente.

b. Tratamiento de la epilepsia: a la espera de que mayor evidencia permita incluir en un futuro a los inhibidores de la vía mTOR como tratamiento habitual de la epilepsia en el CET, el manejo actual de los pacientes con CET es muy parecido al de otras epilepsias focales, aunque han de tenerse en cuenta ciertas particularidades. Varios expertos europeos en CET publicaron en consenso unas recomendaciones para el manejo clínico de la epilepsia del CET en 2012 (28)(tabla 4).

c. Tratamiento de las manifestaciones psiquiátricas: deberán tratarse según indicación clínica. Los inhibidores selectivos de la recaptación de serotonina han mostrado su utilidad como antidepresivos y en los trastornos por ansiedad, incluyendo el estrés post-traumático, que pueden presentar estos pacientes (26)(31).

2. Cardiología:

Los rabdomiomas cardíacos suelen ser asintomáticos, pero si son grandes u obstruyen un orificio cardíaco pueden ocasionar insuficiencia cardíaca. Dado que la tendencia natural es hacia la involución, la insuficiencia cardíaca es más frecuente en los recién nacidos y lactantes de corta edad. Se ha descrito crecimiento de rabdomiomas cardíacos al iniciar tratamiento con ACTH en lactantes con espasmos infantiles (105). Las arritmias cardíacas son menos frecuentes pero deben buscarse mediante ECG. Se ha descrito la aparición de bloqueo auriculoventricular al iniciar tratamiento médico de la epilepsia con carbamazepina (106), por lo que es recomendable un control ECG estricto en caso de uso de este fármaco.

3. Nefrología:

Las lesiones renales benignas como quistes o angiomiolipomas no requieren ningún tratamiento. En caso de duda en la distinción entre lesión benigna o maligna o bien en

Tabla 4. Recomendaciones para el manejo clínico de la epilepsia del CET. Consenso Europeo (28)

Tratamiento de los espasmos infantiles:

- 1ª línea: la vigabatrina sigue siendo la primera línea de tratamiento en espasmos infantiles, a la mínima dosis efectiva y durante el menor tiempo posible para minimizar el riesgo de toxicidad retiniana. También puede ser de elección en el caso de crisis focales en el primer año de vida.
- 2ª línea: corticosteroides o ACTH en caso de hipsarritmia. Si no hay hipsarritmia pero se observan alteraciones focales/multifocales puede utilizarse topiramato.
- 3ª línea:
 - Dieta cetogénica, otros fármacos antiepilépticos.
 - Cirugía: debe ser considerada de forma temprana ante una epilepsia fármaco-resistente ya que un foco de displasia puede manifestarse en forma de espasmos infantiles.

Tratamiento de las crisis focales:

- 1ª línea: vigabatrina en menores de un año y otros fármacos que potencien la acción inhibitoria del GABA (por ejemplo: carbamacepina, topiramato) después del año de vida.
- 2ª línea: cirugía (el éxito depende de la precisa localización del foco epiléptico).
- 3ª línea:
 - Dieta cetógena.
 - Estimulación del nervio vago: muy raramente consigue dejar libre de crisis pero se ha descrito una disminución significativa en el número de crisis.
 - Cirugía: está indicada de forma precoz en epilepsia refractaria, si se identifica claramente la lesión causante de las crisis. Dado que lesiones focales pueden dar lugar a crisis bilaterales y espasmos infantiles, puede considerarse cirugía en estos casos. La cirugía está contraindicada en caso de múltiples tipos de crisis, pero debe ser considerada si hay un tipo predominante de crisis que altera de forma importante la calidad de vida.

caso de crecimiento importante que implique riesgo de complicaciones puede estar indicada la extirpación de la lesión.

La embolización arterial percutánea seguida de corticoides es la técnica de elección para el angiomiolipoma que se presenta como sangrado.

En caso de angiomiolipomas asintomáticos en crecimiento (>3 cm), la terapia de 1ª línea es la administración de un inhibidor de mTOR. Como terapia de segunda línea se consideran otras técnicas como la embolización selectiva o la resección con máxima conservación de parénquima renal, que son terapias aceptables en caso de angiomiolipoma asintomático en crecimiento para evitar el riesgo de sangrado.

La asociación de enfermedad poliquística renal puede provocar hipertensión arterial e insuficiencia renal que pueden llevar a la necesidad de diálisis o incluso de trasplante renal. No se ha observado la reaparición de las lesiones en el riñón trasplantado (107)(108).

4. Neumología:

Los inhibidores de mTOR pueden usarse para el tratamiento de pacientes con LAM moderada-severa o rápida progresión. La enfermedad grave puede requerir trasplante pulmonar.

5. Cutáneas y orales:

Los angiofibromas faciales pueden extirparse o mejorar notablemente con tratamiento con láser. El láser de argón o los pulsed dye lasers son preferibles para las lesiones muy vascularizadas, las fibróticas se tratan preferentemente con láser de CO2. También pueden tratarse con inhibidores de mTOR tópicos. Los fibromas orales pueden requerir resección.

Debido a que un estudio muy reciente (109) demuestra que un gran número de mutaciones somáticas en los angiofibromas faciales son inducidas por los rayos ultravioleta, es recomendable limitar la exposición a la radiación solar.

CET

4 ASESORAMIENTO GENÉTICO

4.1. Modo de herencia:

La CET se hereda siguiendo un patrón mendeliano autosómico dominante y los afectados tienen un riesgo del 50% de transmitirlo a sus descendientes, tanto a varones como a mujeres. Aproximadamente 2/3 partes de los pacientes presentan la enfermedad como consecuencia de una mutación de novo, mientras que el resto han heredado la mutación de uno de los progenitores.

El diagnóstico prenatal o preimplantacional es cada vez más accesible.

4.2. Consejo genético familiar:

Riesgo para los padres de un afecto:

1/3 de los pacientes afectados de CET tienen un progenitor también afecto.

Para descartar la enfermedad en los progenitores sin manifestaciones clínicas ni antecedentes familiares de CET se debe realizar:

-Estudio molecular cuando se haya identificado la mutación en el paciente.

-Exploración sistemática y específica para descartar formas con poca expresión: exploración de la piel, exploración de la retina, RM cerebral y ecografía renal.

Cuando no hay historia familiar y se ha identificado la mutación patogénica en el caso índice es importante el estudio molecular de los progenitores para confirmar que no tienen dicha mutación y se trata de un caso esporádico.

Riesgo para hermanos de un afecto:

Este riesgo depende del estudio de los padres.

Si uno de los progenitores presenta la enfermedad o es portador de la mutación responsable de la misma, el riesgo para los otros hijos es del 50%.

Si ninguno de los progenitores es portador de la mutación y las exploraciones realizadas para descartar formas poco expresivas han sido negativas, los otros hijos tienen un riesgo de 3% debido a la posibilidad de mosaico germinal en un progenitor.

Riesgo para hijos de un afecto:

a) En caso de mutación en TSC1 o TSC2: este riesgo es del 50%.

b) En caso de No Mutación Identificada (NMI) en TSC1 o TSC2 en el estudio molecular: debido a que la etiología genética de los pacientes NMI no está firmemente definida, hasta el momento el riesgo para futuras gestaciones se ha considerado clásicamente también del 50%. No obstante, recientes evidencias (110)(111) indican que los pacientes sin mutación identificada (NMI) están afectados por una mutación en TSC1 o TSC2 en forma de mosaico. Estos pacientes no presentan dicha mutación en leucocitos, que es donde se realizan habitualmente los estudios moleculares. Actualmente, un mosaicismo puede demostrarse determinando mutaciones en TSC1/TSC2 en lesiones de CET, en caso de pacientes sin mutación identificada en sangre. Si futuros estudios en tejidos consiguen generalizar el concepto de mosaicismo postzigótico como causa de CET en los pacientes NMI, el riesgo de CET para una futura gestación de estos pacientes será igual que la de población general. Por el momento, y en espera de una evidencia científica más firme,



puede utilizarse la información de que disponemos actualmente para ayudar en la decisión a los pacientes sin mutación identificada con deseo gestacional.

Ya que la determinación por NGS puede demostrar una mutación no detectada por Sanger en pacientes NMI, se recomienda repetir el estudio mutacional mediante NGS en los pacientes con CET y deseo gestacional en los que sólo se haya realizado estudio mediante secuenciación Sanger (93)(94).

Riesgo para otros miembros de la familia:

Este riesgo depende del estudio de los padres del afecto.

Si los padres están afectados o tienen la mutación familiar, se debe determinar el riesgo para otros familiares según el parentesco.

Diagnóstico prenatal:

En los embarazos a riesgo de presentar la enfermedad y siempre que se conozca la mutación familiar es posible hacer un estudio prenatal molecular para detectar la mutación en el ADN extraído de una muestra de vellosidades coriales, a las 10-12 semanas de gestación, o de líquido amniótico, a las 15-18 semanas de gestación.

El estudio genético preimplantacional, para seleccionar embriones no afectados de la enfermedad, es también posible cuando se conoce la mutación familiar.

Cuando no se conoce la mutación familiar, en caso de un embarazo con riesgo elevado determinado por los antecedentes familiares, la posibilidad de diagnóstico prenatal se basa en la aplicación de técnicas de imagen con ecografía de alta resolución y resonancia fetal para descartar lesiones tumorales (rabdomiomas cardíacos) y malformativas (túberes, nódulos subependimarios)

5 PROTOCOLOS Y GUÍAS DE PRÁCTICA CLÍNICA

- Libro blanco de la afectación neurológica en pacientes con esclerosis tuberosa. Editores: Grupo de esclerosis tuberosa de la Sociedad Española de Neurología Pediátrica. Ed.Viguera,2014.
- Northrup, H, Krueger, DA, International Tuberous Sclerosis Complex Consensus Group. 2013. Tuberous sclerosis complex diagnostic criteria update: recommendations of the 2012 international tuberous sclerosis complex consensus conference. *Pediatr. Neurol.* 49: 243–254.
- Krueger, DA, Northrup, H, International Tuberous Sclerosis Complex Consensus Group. 2013a. Tuberous sclerosis complex surveillance and management: recommendations of the 2012 international tuberous sclerosis complex consensus conference. *Pediatr. Neurol.* 49: 255–265.
- Curatolo, P, Józwiak, S, Nabbout, R, TSC Consensus Meeting for SEGA and Epilepsy Management. 2012. Management of epilepsy associated with tuberous sclerosis complex (TSC): clinical recommendations. *Eur. J. Paediatr. Neurol. EJPN Off. J. Eur. Paediatr. Neurol. Soc.* 16: 582–586.
- Rovira, À, Ruiz-Falcó, ML, García-Esparza, E, López-Laso, E, Macaya, A, Málaga, I, Vázquez, E, Vicente, J. 2014. Recommendations for the radiological diagnosis and follow-up of neuropathological abnormalities associated with tuberous sclerosis complex. *J. Neurooncol.* 118: 205–223.

CET

6 ENLACES Y RECURSOS DE INTERÉS

- Online Mendelian Inheritance on Man (OMIM)
- Federación española de Enfermedades Raras (FEDER): <http://www.enfermedades-raras.org/>
- Asociación Española de Genética Humana: <http://www.aegh.org/>
- Orphanet: <http://www.orpha.net>
- Tuberous Sclerosis Alliance (EUA): <http://www.tsalliance.org>
- Tuberous Sclerosis Association (Reino Unido): <http://www.tuberous-sclerosis.org/>
- European tuberous sclerosis complex association <https://www.facebook.com/European-Tuberous-Sclerosis-Complex-Association-276227659143527/timeline/>
- Tuberous Sclerosis International website: <http://www.stsn.nl/tsi/tsi/>
- Asociación Mexicana de Esclerosis Tuberosa A. C. <http://www.amet.org.mx>
(Se encuentran traducidos al castellano los folletos de la Tuberous Sclerosis Association británica)
- Asociaciones nacionales de familiares y afectados por la enfermedad:
 - Asociación Andaluza de Esclerosis tuberosa
 - Esclerosis tuberosa Barcelona: <http://www.esclerosistuberosa.wordpress.com>
 - Asociación nacional de esclerosis tuberosa (Madrid): esclerosistuberosa.org

7 DEFINICIONES

- **Adenoma sebaceum:** sinónimo de angiofibroma cutáneo, induce a error porque los angiofibromas no guardan ninguna relación con las glándulas sebáceas.
- **Chagrín:** curtido hecho de manera que hace resaltar el granulado de la piel. María Moliner, vol 1 pg 598 2ª Edición 1998. Editorial Gredos, Madrid**Expresividad:** Se usa para referirse al grado de severidad con el que se manifiesta un fenotipo.
- **Epiloia:** otro sinónimo clásico. Significa epilepsia y anoia. Anoia significa retraso mental.
- **Poliosis:** hipopigmentación de un mechón de pelo.
- **Rheb:** RAS-homolog expressed in brain.
- **Tumor de Koenen:** Fibroma ungüeal.

8 REFERENCIAS

1. Osborne JP, Fryer A, Webb D. Epidemiology of tuberous sclerosis. *Ann N Y Acad Sci.* 1991;615:125–7.
2. Curatolo P, Seri S, Verdecchia M, Bombardieri R. Infantile spasms in tuberous sclerosis complex. *Brain Dev.* 2001 Nov;23(7):502–7.
3. Yates JRW. Tuberous sclerosis. *Eur J Hum Genet Ejhg.* 2006 Oct;14(10):1065–73.
4. Crino PB, Nathanson KL, Henske EP. The tuberous sclerosis complex. *N Engl J Med.* 2006 Sep 28;355(13):1345–56.
5. Curatolo P, Bombardieri R, Jozwiak S. Tuberous sclerosis. *Lancet.* 2008 Aug 23;372(9639):657–68.
6. Webb DW, Clarke A, Fryer A, Osborne JP. The cutaneous features of tuberous sclerosis: a population study. *Br J Dermatol.* 1996 Jul;135(1):1–5.
7. Fitzpatrick TB, Szabó G, Hori Y, Simone AA, Reed WB, Greenberg MH. White leaf-shaped macules. Earliest visible sign of tuberous sclerosis. *Arch Dermatol.* 1968 Jul;98(1):1–6.
8. Northrup H, Krueger DA, International Tuberous Sclerosis Complex Consensus Group. Tuberous sclerosis complex diagnostic criteria update: recommendations of the 2012 international tuberous sclerosis complex consensus conference. *Pediatr Neurol.* 2013 Oct;49(4):243–54.
9. Vaughn J, Hagiwara M, Katz J, Roth J, Devinsky O, Weiner H, et al. MRI Characterization and Longitudinal Study of Focal Cerebellar Lesions in a Young Tuberous Sclerosis Cohort. *Ajnr Am J Neuroradiol.* 2012 Sep 6;
10. Major P, Rakowski S, Simon MV, Cheng ML, Eskandar E, Baron J, et al. Are cortical tubers epileptogenic? Evidence from electrocorticography. *Epilepsia.* 2009 Jan;50(1):147–54.
11. O'Callaghan FJK, Harris T, Joinson C, Bolton P, Noakes M, Presdee D, et al. The relation of infantile spasms, tubers, and intelligence in tuberous sclerosis complex. *Arch Dis Child.* 2004 Jun;89(6):530–3.
12. Bolton PF, Park RJ, Higgins JNP, Griffiths PD, Pickles A. Neuro-epileptic determinants of autism spectrum disorders in tuberous sclerosis complex. *Brain J Neurol.* 2002 Jun;125(Pt 6):1247–55.
13. Weber AM, Egelhoff JC, McKellop JM, Franz DN. Autism and the cerebellum: evidence from tuberous sclerosis. *J Autism Dev Disord.* 2000 Dec;30(6):511–7.
14. Shepherd CW, Houser OW, Gomez MR. MR findings in tuberous sclerosis complex and correlation with seizure development and mental impairment. *Ajnr Am J Neuroradiol.* 1995 Jan;16(1):149–55.
15. Van Eeghen AM, Terán LO, Johnson J, Pulsifer MB, Thiele EA, Caruso P. The neuroanatomical phenotype of tuberous sclerosis complex: focus on radial migration lines. *Neuroradiology.* 2013 May 5;
16. Krueger DA, Northrup H, International Tuberous Sclerosis Complex Consensus Group. Tuberous sclerosis complex surveillance and management: recommendations of the 2012 international tuberous sclerosis complex consensus conference. *Pediatr Neurol.* 2013 Oct;49(4):255–65.
17. Goh S, Butler W, Thiele EA. Subependymal giant cell tumors in tuberous sclerosis complex. *Neurology.* 2004 Oct 26;63(8):1457–61.
18. WHO classification. Tumours of the nervous system. Lyon: IARC press; 2000.
19. Boronat S, Caruso P, Auladell M, Van Eeghen A, Thiele EA. Arachnoid cysts in tuberous sclerosis complex. *Brain Dev.* 2013 Dec 7;
20. Joinson C, O'Callaghan FJ, Osborne JP, Martyn C, Harris T, Bolton PF. Learning disability and epilepsy in an epidemiological sample of individuals with tuberous sclerosis complex. *Psychol Med.* 2003 Feb;33(2):335–44.
21. Thiele EA. Managing epilepsy in tuberous sclerosis complex. *J Child Neurol.* 2004 Sep;19(9):680–6.
22. Hsieh DT, Jennesson MM, Thiele EA. Epileptic spasms in tuberous sclerosis complex. *Epilepsy Res.* 2013 Sep;106(1-2):200–10.
23. Chu-Shore CJ, Major P, Camposano S, Muzykewicz D, Thiele EA. The natural history of epilepsy in tuberous sclerosis complex. *Epilepsia.* 2010 Jul;51(7):1236–41.
24. Winterkorn EB, Pulsifer MB, Thiele EA. Cognitive prognosis of patients with tuberous sclerosis complex. *Neurology.* 2007 Jan 2;68(1):62–4.
25. Numis AL, Major P, Montenegro MA, Muzykewicz DA, Pulsifer MB, Thiele EA. Identification of risk factors for autism spectrum disorders in tuberous sclerosis complex. *Neurology.* 2011 Mar 15;76(11):981–7.
26. Muzykewicz DA, Newberry P, Danforth N, Halpern EF, Thiele EA. Psychiatric comorbid conditions in a clinic population of 241 patients with tuberous sclerosis complex. *Epilepsy Behav Eb.* 2007 Dec;11(4):506–13.
27. Józwiak S, Kotulska K, Domańska-Pakieła D, Lojszczyk B, Syczewska M, Chmielewski D, et al. Antiepileptic treatment before the onset of seizures reduces epilepsy severity and risk of mental retardation in infants with tuberous sclerosis complex. *Eur J Paediatr Neurol Ejpn Off J Eur Paediatr Neurol Soc.* 2011 Sep;15(5):424–31.
28. Curatolo P, Józwiak S, Nabbout R, TSC Consensus Meeting for SEGA and Epilepsy Management. Management of epilepsy associated with tuberous sclerosis complex (TSC): clinical recommendations. *Eur J Paediatr Neurol Ejpn Off J Eur Paediatr Neurol Soc.* 2012 Nov;16(6):582–6.
29. Curatolo P, Napolioni V, Moavero R. Autism spectrum disorders in tuberous sclerosis: pathogenetic pathways and implications for treatment. *J Child Neurol.* 2010 Jul;25(7):873–80.
30. Kopp CMC, Muzykewicz DA, Staley BA, Thiele EA, Pulsifer MB. Behavior problems in children with tuberous sclerosis complex and parental stress. *Epilepsy Behav Eb.* 2008 Oct;13(3):505–10.
31. Boronat S, Van Eeghen AM, Shinnick JE, Newberry P, Thiele EA. Stressor-related disorders in tuberous sclerosis. *Ann Clin Psychiatry Off J Am Acad Clin Psychiatr.* 2013 Aug 1;25(3):E1–E7.
32. Van Eeghen AM, Numis AL, Staley BA, Therrien SE, Thibert RL, Thiele EA. Characterizing sleep disorders of adults with tuberous sclerosis complex: a questionnaire-based study and review. *Epilepsy Behav Eb.* 2011 Jan;20(1):68–74.
33. Bruni O, Cortesi F, Giannotti F, Curatolo P. Sleep disorders in tuberous sclerosis: a polysomnographic study. *Brain Dev.* 1995 Feb;17(1):52–6.
34. De Vries PJ, Whitemore VH, Leclézio L, Byars AW, Dunn D, Ess KC, et al. Tuberous sclerosis associated neuropsychiatric disorders (TAND) and the TAND Checklist. *Pediatr Neurol.* 2015 Jan;52(1):25–35.
35. Henske EP, Rasooly R, Siroky B, Bissler J. Tuberous sclerosis complex, mTOR, and the kidney: report of an NIDDK-sponsored workshop. *Am J Physiol Renal Physiol.* 2014 Feb 1;306(3):F279–283.
36. O'Callaghan FJ, Noakes MJ, Martyn CN, Osborne JP. An epidemiological study of renal pathology in tuberous sclerosis complex. *Bju Int.* 2004 Oct;94(6):853–7.
37. Yang B, Chen W-H, Li Q-Y, Xiang J-J, Xu R-J. Hepatic angiomyolipoma: dynamic computed tomography features and clinical correlation. *World J Gastroenterol Wjg.* 2009 Jul 21;15(27):3417–20.
38. Froemming AT, Boland J, Chevillet J, Takahashi N, Kawashima A. Renal epithelioid angiomyolipoma: imaging characteristics in nine cases with radiologic-pathologic correlation and review of the literature. *Ajr Am J Roentgenol.* 2013 Feb;200(2):W178–186.
39. Nelson CP, Sanda MG. Contemporary diagnosis and management of renal angiomyolipoma. *J Urol.* 2002 Oct;168(4 Pt 1):1315–25.
40. Washecka R, Hanna M. Malignant renal tumors in tuberous sclerosis. *Urology.* 1991 Apr;37(4):340–3.
41. Sturtz CL, Dabbs DJ. Angiomyolipomas: the nature and expression of the

- HMB45 antigen. *Mod Pathol Off J United States Can Acad Pathol Inc.* 1994 Oct;7(8):842-5.
42. Jóźwiak S, Kotulska K, Kasprzyk-Obara J, Domańska-Pakieła D, Tomyn-Drabik M, Roberts P, et al. Clinical and genotype studies of cardiac tumors in 154 patients with tuberous sclerosis complex. *Pediatrics.* 2006 Oct;118(4):e1146-1151.
 43. Harding CO, Pagon RA. Incidence of tuberous sclerosis in patients with cardiac rhabdomyoma. *Am J Med Genet.* 1990 Dec;37(4):443-6.
 44. O'Callaghan FJ, Clarke AC, Joffe H, Keeton B, Martin R, Salmon A, et al. Tuberous sclerosis complex and Wolff-Parkinson-White syndrome. *Arch Dis Child.* 1998 Feb;78(2):159-62.
 45. Shaaya EA, Hirshberg JS, Rabe OT, Thibert RL, Inglessis I, Sharma A, et al. Cardiac fat-containing lesions are common in tuberous sclerosis complex. *Am J Med Genet A.* 2013 May 22;
 46. Karbowiczek M, Astrinidis A, Balsara BR, Testa JR, Lium JH, Colby TV, et al. Recurrent lymphangiomyomatosis after transplantation: genetic analyses reveal a metastatic mechanism. *Am J Respir Crit Care Med.* 2003 Apr 1;167(7):976-82.
 47. Chorianopoulos D, Stratakos G. Lymphangioliomyomatosis and tuberous sclerosis complex. *Lung.* 2008 Aug;186(4):197-207.
 48. Henske EP, McCormack FX. Lymphangioliomyomatosis - a wolf in sheep's clothing. *J Clin Invest.* 2012 Nov 1;122(11):3807-16.
 49. Cohen MM, Freyer AM, Johnson SR. Pregnancy experiences among women with lymphangioliomyomatosis. *Respir Med.* 2009 May;103(5):766-72.
 50. Muzykewicz DA, Black ME, Muse V, Numis AL, Rajagopal J, Thiele EA, et al. Multifocal micronodular pneumocyte hyperplasia: computed tomographic appearance and follow-up in tuberous sclerosis complex. *J Comput Assist Tomogr.* 2012 Sep;36(5):518-22.
 51. Chang M, Yao-Peng H. Lymphangioliomyomatosis, multifocal micronodular pneumocyte hyperplasia, and clear-cell micronodules in a 39-year-old woman with tuberous sclerosis: a case report. *Int J Surg Pathol.* 2010 Dec;18(6):522-5.
 52. Shields JA, Eagle RC Jr, Shields CL, Marr BP. Aggressive retinal astrocytomas in 4 patients with tuberous sclerosis complex. *Arch Ophthalmol.* 2005 Jun;123(6):856-63.
 53. Sampson JR, Attwood D, al Mughery AS, Reid JS. Pitted enamel hypoplasia in tuberous sclerosis. *Clin Genet.* 1992 Jul;42(1):50-2.
 54. Larson AM, Hedgire SS, Deshpande V, Stemmer-Rachamimov AO, Harisinghani MG, Ferrone CR, et al. Pancreatic neuroendocrine tumors in patients with tuberous sclerosis complex. *Clin Genet [Internet].* 2011 Oct 28 [cited 2012 Aug 13]; Available from: <http://www.ncbi.nlm.nih.gov/pubmed/22035404>
 55. Boronat S, Shaaya EA, Auladell M, Thiele EA, Caruso P. Intracranial Arteriopathy in Tuberous Sclerosis Complex. *J Child Neurol.* 2013 Sep 20;
 56. Salerno AE, Marsenic O, Meyers KEC, Kaplan BS, Hellinger JC. Vascular involvement in tuberous sclerosis. *Pediatr Nephrol Berl Ger.* 2010 Aug;25(8):1555-61.
 57. Roach ES, Gomez MR, Northrup H. Tuberous sclerosis complex consensus conference: revised clinical diagnostic criteria. *J Child Neurol.* 1998 Dec;13(12):624-8.
 58. Avila NA, Dwyer AJ, Rabel A, Darling T, Hong C-H, Moss J. CT of sclerotic bone lesions: imaging features differentiating tuberous sclerosis complex with lymphangioliomyomatosis from sporadic lymphangioliomyomatosis. *Radiology.* 2010 Mar;254(3):851-7.
 59. Stosic-Opincal T, Peric V, Lilic G, Gavrilovic S, Milakovic B, Grujicic D. Spine MRI findings in a patient with tuberous sclerosis: a case report--part II. *Spine.* 2005 Apr 15;30(8):992-3.
 60. Song L, Zhang Y, Zhang W. Bone scintigraphy may help differentiate bone sclerotic lesions from osteoblastic metastases in tuberous sclerosis patients with concomitant pulmonary adenocarcinoma. *Clin Imaging.* 2013 Apr;37(2):382-5.
 61. Gasparetto EL, de Carvalho Neto A, Bruck I, Antoniuk S. Tuberous sclerosis and fibrous dysplasia. *Ajnr Am J Neuroradiol.* 2003 May;24(5):835-7.
 62. McMaster ML, Goldstein AM, Parry DM. Clinical features distinguish childhood chordoma associated with tuberous sclerosis complex (TSC) from chordoma in the general paediatric population. *J Med Genet.* 2011 Jul;48(7):444-9.
 63. Hoogeveen-Westerveld M, Ekong R, Povey S, Karbassi I, Batish SD, den Dunnen JT, et al. Functional assessment of TSC1 missense variants identified in individuals with tuberous sclerosis complex. *Hum Mutat.* 2012 Mar;33(3):476-9.
 64. Hoogeveen-Westerveld M, Ekong R, Povey S, Mayer K, Lannoy N, Elmslie F, et al. Functional assessment of TSC2 variants identified in individuals with tuberous sclerosis complex. *Hum Mutat.* 2013 Jan;34(1):167-75.
 65. Toro JR, Wei M-H, Glenn GM, Weinreich M, Toure O, Vocke C, et al. BHD mutations, clinical and molecular genetic investigations of Birt-Hogg-Dubé syndrome: a new series of 50 families and a review of published reports. *J Med Genet.* 2008 Jun;45(6):321-31.
 66. Van Slegtenhorst M, de Hoogt R, Hermans C, Nellist M, Janssen B, Verhoef S, et al. Identification of the tuberous sclerosis gene TSC1 on chromosome 9q34. *Science.* 1997 Aug 8;277(5327):805-8.
 67. European Chromosome 16 Tuberous Sclerosis Consortium. Identification and characterization of the tuberous sclerosis gene on chromosome 16. *Cell.* 1993 Dec 31;75(7):1305-15.
 68. Sampson JR, Scahill SJ, Stephenson JB, Mann L, Connor JM. Genetic aspects of tuberous sclerosis in the west of Scotland. *J Med Genet.* 1989 Jan;26(1):28-31.
 69. Napolioni V, Curatolo P. Genetics and molecular biology of tuberous sclerosis complex. *Curr Genomics.* 2008 Nov;9(7):475-87.
 70. Brook-Carter PT, Peral B, Ward CJ, Thompson P, Hughes J, Maheshwar MM, et al. Deletion of the TSC2 and PKD1 genes associated with severe infantile polycystic kidney disease--a contiguous gene syndrome. *Nat Genet.* 1994 Dec;8(4):328-32.
 71. Sampson JR, Maheshwar MM, Aspinwall R, Thompson P, Cheadle JP, Ravine D, et al. Renal cystic disease in tuberous sclerosis: role of the polycystic kidney disease 1 gene. *Am J Hum Genet.* 1997 Oct;61(4):843-51.
 72. Kwiatkowska J, Wigowska-Sowinska J, Napierala D, Slomski R, Kwiatkowski DJ. Mosaicism in tuberous sclerosis as a potential cause of the failure of molecular diagnosis. *N Engl J Med.* 1999 Mar 4;340(9):703-7.
 73. Kwiatkowski D. TSC1, TSC2, TSC3? Or mosaicism? *Eur J Hum Genet Ejhg.* 2005 Jun;13(6):695-6.
 74. Gomez MR. Phenotypes of the tuberous sclerosis complex with a revision of diagnostic criteria. *Ann N Y Acad Sci.* 1991;615:1-7.
 75. Kwiatkowski DJ, Manning BD. Tuberous sclerosis: a GAP at the crossroads of multiple signaling pathways. *Hum Mol Genet.* 2005 Oct 15;14 Spec No. 2:R251-258.
 76. Crino PB, Aronica E, Baltuch G, Nathanson KL. Biallelic TSC gene inactivation in tuberous sclerosis complex. *Neurology.* 2010 May 25;74(21):1716-23.
 77. Marcotte L, Aronica E, Baybis M, Crino PB. Cytoarchitectural alterations are widespread in cerebral cortex in tuberous sclerosis complex. *Acta Neuropathol (Berl).* 2012 May;123(5):685-93.
 78. Sancak O, Nellist M, Goedbloed M, Elfferich P, Wouters C, Maat-Kievit A, et al. Mutational analysis of the TSC1 and TSC2 genes in a diagnostic setting: genotype-phenotype correlations and comparison of diagnostic DNA techniques in Tuberous Sclerosis Complex. *Eur J Hum Genet Ejhg.* 2005 Jun;13(6):731-41.
 79. Camposano SE, Greenberg E, Kwiatkowski DJ, Thiele EA. Distinct clinical characteristics of tuberous sclerosis complex patients with no mutation identified. *Ann Hum Genet.* 2009 Mar;73(2):141-6.
 80. Dabora SL, Jozwiak S, Franz DN, Roberts PS, Nieto A, Chung J, et al. Mutational analysis in a cohort of 224 tuberous sclerosis patients indicates increased severity of TSC2, compared with TSC1, disease in multiple organs. *Am J Hum Genet.* 2001 Jan;68(1):64-80.
 81. Au KS, Williams AT, Roach ES, Batchelor L, Sparagana SP, Delgado MR, et al. Genotype/phenotype correlation in 325 individuals referred for a diagnosis of tuberous sclerosis complex in the United States. *Genet Med Off J Am Coll Med Genet.* 2007 Feb;9(2):88-100.
 82. Jansen FE, Vincken KL, Algra A, Anbeek P, Braams O, Nellist M, et al. Cognitive impairment in tuberous sclerosis complex is a multifactorial condition. *Neurology.* 2008 Mar 18;70(12):916-23.

Complejo Esclerosis Tuberosa

Grupo de Trabajo sobre Cáncer en Síndromes Genéticos Polimalformativos (GT-CSGP)

83. Chu-Shore CJ, Major P, Montenegro M, Thiele E. Cyst-like tubers are associated with TSC2 and epilepsy in tuberous sclerosis complex. *Neurology*. 2009 Mar 31;72(13):1165–9.
84. Napolioni V, Moavero R, Curatolo P. Recent advances in neurobiology of Tuberous Sclerosis Complex. *Brain Dev*. 2009 Feb;31(2):104–13.
85. Van Eeghen AM, Black ME, Pulsifer MB, Kwiatkowski DJ, Thiele EA. Genotype and cognitive phenotype of patients with tuberous sclerosis complex. *Eur J Hum Genet Ejhg*. 2012 May;20(5):510–5.
86. Van Eeghen AM, Nellist M, van Eeghen EE, Thiele EA. Central TSC2 missense mutations are associated with a reduced risk of infantile spasms. *Epilepsy Res*. 2013 Jan;103(1):83–7.
87. Jansen AC, Sancak O, D'Agostino MD, Badhwar A, Roberts P, Gobbi G, et al. Unusually mild tuberous sclerosis phenotype is associated with TSC2 R905Q mutation. *Ann Neurol*. 2006 Nov;60(5):528–39.
88. Wentink M, Nellist M, Hoogveen-Westerveld M, Zonnenberg B, van der Kolk D, van Essen T, et al. Functional characterization of the TSC2 c.3598C>T (p.R1200W) missense mutation that co-segregates with tuberous sclerosis complex in mildly affected kindreds. *Clin Genet*. 2012 May;81(5):453–61.
89. O'Connor SE, Kwiatkowski DJ, Roberts PS, Wollmann RL, Huttenlocher PR. A family with seizures and minor features of tuberous sclerosis and a novel TSC2 mutation. *Neurology*. 2003 Aug 12;61(3):409–12.
90. Baron Y, Barkovich AJ. MR imaging of tuberous sclerosis in neonates and young infants. *Ajnr Am J Neuroradiol*. 1999 May;20(5):907–16.
91. Rovira À, Ruiz-Falcó ML, García-Esparza E, López-Laso E, Macaya A, Málaga I, et al. Recommendations for the radiological diagnosis and follow-up of neuropathological abnormalities associated with tuberous sclerosis complex. *J Neurooncol*. 2014 Jun;118(2):205–23.
92. Kozłowski P, Roberts P, Dabora S, Franz D, Bissler J, Northrup H, et al. Identification of 54 large deletions/duplications in TSC1 and TSC2 using MLPA, and genotype-phenotype correlations. *Hum Genet*. 2007 May;121(3-4):389–400.
93. Tyburczy ME, Chekaluk Y, Dies K, Sahin M, Glass J, Franz D, Camposano S, Thiele E, Kwiatkowski D. Molecular pathogenesis of tuberous sclerosis complex in patients with no mutation identified in TSC1 or TSC2. *Abstr Congr Ashg* 2014.
94. Nellist M, Brouwer RW, Kockx CE, van Veghel-Plandsoen M, Withagen-Hermans C, Prins-Bakker L, et al. Targeted Next Generation Sequencing reveals previously unidentified TSC1 and TSC2 mutations. *Bmc Med Genet*. 2015;16(1):10.
95. Young LR, Inoue Y, McCormack FX. Diagnostic potential of serum VEGF-D for lymphangioliomyomatosis. *N Engl J Med*. 2008 Jan 10;358(2):199–200.
96. Dabora SL, Franz DN, Ashwal S, Sagalowsky A, DiMario FJ Jr, Miles D, et al. Multicenter phase 2 trial of sirolimus for tuberous sclerosis: kidney angiomyolipomas and other tumors regress and VEGF- D levels decrease. *Plos One*. 2011;6(9):e23379.
97. Lee L, Sudentas P, Donohue B, Asrican K, Worku A, Walker V, et al. Efficacy of a rapamycin analog (CCI-779) and IFN-gamma in tuberous sclerosis mouse models. *Genes Chromosomes Cancer*. 2005 Mar;42(3):213–27.
98. Krueger DA, Care MM, Holland K, Agricola K, Tudor C, Mangeshkar P, et al. Everolimus for subependymal giant-cell astrocytomas in tuberous sclerosis. *N Engl J Med*. 2010 Nov 4;363(19):1801–11.
99. Bissler JJ, McCormack FX, Young LR, Elwing JM, Chuck G, Leonard JM, et al. Sirolimus for angiomyolipoma in tuberous sclerosis complex or lymphangioliomyomatosis. *N Engl J Med*. 2008 Jan 10;358(2):140–51.
100. Krueger DA, Wilfong AA, Holland-Bouley K, Anderson AE, Agricola K, Tudor C, et al. Everolimus treatment of refractory epilepsy in tuberous sclerosis complex. *Ann Neurol*. 2013 Jun 24;
101. Hofbauer GFL, Marcollo-Pini A, Corsenca A, Kistler AD, French LE, Wüthrich RP, et al. The mTOR inhibitor rapamycin significantly improves facial angiofibroma lesions in a patient with tuberous sclerosis. *Br J Dermatol*. 2008 Aug;159(2):473–5.
102. Tiberio D, Franz DN, Phillips JR. Regression of a cardiac rhabdomyoma in a patient receiving everolimus. *Pediatrics*. 2011 May;127(5):e1335–1337.
103. Cordero E, Manuel O. Influenza vaccination in solid-organ transplant recipients. *Curr Opin Organ Transplant*. 2012 Dec;17(6):601–8.
104. Robin C, Beckerich F, Cordonnier C. Immunisation in cancer patients: Where we stand. *Pharmacol Res Off J Ital Pharmacol Soc*. 2014 Oct 25;
105. Hishitani T, Hoshino K, Ogawa K, Uehara R, Kitazawa R, Hamano S, et al. Rapid enlargement of cardiac rhabdomyoma during corticotropin therapy for infantile spasms. *Can J Cardiol*. 1997 Jan;13(1):72–4.
106. Weig SG, Pollack P. Carbamazepine-induced heart block in a child with tuberous sclerosis and cardiac rhabdomyoma: implications for evaluation and follow-up. *Ann Neurol*. 1993 Oct;34(4):617–9.
107. Ramon J, Rimon U, Garniek A, Golan G, Bensaid P, Kitrey ND, et al. Renal angiomyolipoma: long-term results following selective arterial embolization. *Eur Urol*. 2009 May;55(5):1155–61.
108. Sooriakumaran P, Gibbs P, Coughlin G, Attard V, Elmslie F, Kingswood C, et al. Angiomyolipomata: challenges, solutions, and future prospects based on over 100 cases treated. *Bju Int*. 2010 Jan;105(1):101–6.
109. Tyburczy ME, Wang J-A, Li S, Thangapazham R, Chekaluk Y, Moss J, et al. Sun exposure causes somatic second-hit mutations and angiofibroma development in tuberous sclerosis complex. *Hum Mol Genet*. 2014 Apr 15;23(8):2023–9.
110. Boronat S, Shaaya E, Doherty C, Caruso P, Thiele E. Tuberous sclerosis complex without tubers and subependymal nodules: a phenotype-genotype study. *Clin Genet*. 2013 Jul 31;
111. Boronat S, Caruso P, Thiele EA. Absence of subependymal nodules in patients with tubers suggests possible neuroectodermal mosaicism in tuberous sclerosis complex. *Dev Med Child Neurol*. 2014 Jun 21;

CET

9 ANEXOS

9.1. Información Mínima Necesaria Sobre un Paciente con CET

9.2. Hojas Informativas a Pacientes

9.2.1. Complejo esclerosis tuberosa

9.2.2. Herencia Dominante

Complejo Esclerosis Tuberosa

Grupo de Trabajo sobre Cáncer en Síndromes Genéticos Polimalformativos (GT-CSGP)

9.1 Información mínima necesaria sobre un paciente con CET

Profesional e institución remitente

Fecha recogida de datos:

Datos del paciente:

Fecha de Nacimiento:

Sexo: Mujer/Varón

Embarazo:

Parto:

Edad gestacional:

Peso RN: Percentil:

Talla RN: Percentil:

Perímetro cefálico RN: Percentil:

Tensión arterial:(), percentil ()

Edad al diagnóstico de CET

Datos de los progenitores:

Diagnóstico de CET: sí/no; edad al diagnóstico; estudio mutacional:

Madre: Fecha de nacimiento: .

Número de Gestaciones: / Abortos: / Vivos:

Perímetro cefálico:(); percentil: (.....)

Hallazgos relevantes exploración física:

Padre: Fecha de nacimiento:

Perímetro cefálico: (); percentil: (.....)

Hallazgos relevantes exploración física:

Consanguinidad: Sí/No

Otros familiares afectados de CET

Manifestaciones fenotípicas presentes en el paciente:

En lesiones únicas unilaterales especificar lado afecto

Neurodesarrollo y síntomas neurológicos:

- Retraso del desarrollo motor
- Retraso en la adquisición del habla
- Discapacidad intelectual
- Trastorno de espectro autista
- 1 crisis epiléptica única
- Epilepsia (2 o más crisis)
- Historia de espasmos infantiles
- Trastorno de ansiedad
- Depresión
- Trastornos del sueño

Corazón:

- Rabdomioma cardíaco
- Lesiones lipomatosas cardíacas
- Alteración ECG (especificar)
- Otras alteraciones ecocardiográficas no directamente debidas a distorsión anatómica por los rabdomiomas (Comunicación interauricular, comunicación interventricular, insuficiencias valvulares, etc..)

Pulmón:

- Linfangioleiomiomatosis
- Hiperplasia pneumocítica micronodular multifocal
- Tumor pulmonar de células claras

Neuroimagen:

- SENS
- SEGA (tumor subependimario de >10 mm, que ha mostrado crecimiento entre 2 RM o que en primera RM realizada presenta hidrocefalia obstructiva); edad al diagnóstico de SEGA
- Tubers
- Líneas de migración en sustancia blanca
- Aneurismas
- Anomalía del desarrollo venoso (o angioma venoso)
- Quistes aracnoideos
- Espacios perivasculares prominentes (o quistes en sustancia blanca)
- Displasia megalencefálica (hemimegalencefalia y variantes (afecta menos o más de un hemisferio completo)
- Malrotación hipocampal

Rinón:

- Angiomiolipomas
- Quistes
- Enfermedad poliquística AD
- Carcinoma de células renales

Hueso:

- Lesiones óseas escleróticas
- Displasia fibrosa ósea
- Quistes óseos
- Escoliosis

Piel y cavidad oral:

- Angiofibromas faciales
- Máculas hipocrómicas
- Lesiones en confetti
- Manchas café con leche
- Colagenomas:
 - placa frontal (o en zona craneofacial)
 - placa chagrín en zona lumbar
 - colagenomas en otras áreas
- Fibromas orales
- Fibromas ungueales
- Hoyuelos dentales

Ocular:

- Hamartoma retiniano
- Mancha acrómica retiniana

Otros:

- Hamartomas en otros órganos (especificar)
- Quistes tiroideos
- Aneurismas extracraneales
- Miomas uterinos
- Cordoma
- Linfedema
- Hipertrofia focal corporal

Estudios complementarios:

- Biopsia corial/amniocentesis
- Estudio molecular TSC1/TSC2
- RM craneal
- EEG
- Polisomnografía
- Ecografía abdominal
- RM abdominal
- Medida de TA y estudios de función renal
- TAC pulmonar
- Estudios de función respiratoria
- Ecocardiografía
- Electrocardiograma
- Exploración oftalmológica
- Biopsia de alguna lesión

¿Qué es el complejo esclerosis tuberosa?

Es una enfermedad genética de herencia autosómica dominante debida a la mutación en uno de 2 genes (TSC1 o TSC2) y que puede provocar la aparición de tumores benignos (llamados hamartomas) en cualquier órgano, con especial predilección por cerebro, piel, riñón y pulmón.

¿Cuáles son las manifestaciones clínicas del complejo esclerosis tuberosa?

La enfermedad suele iniciarse ya en el periodo prenatal con la aparición de malformaciones cerebrales (túberes) y tumores cardíacos (rabdomiomas).

Entre las manifestaciones más habituales de la enfermedad encontramos:

Lesiones cerebrales: el 95% de pacientes presenta 2 tipos de lesiones cerebrales típicas, fácilmente reconocibles por resonancia magnética. Unas consisten en zonas de malformación de la corteza cerebral (túberes), que no tienen capacidad de crecimiento anormal, aunque provocan alteraciones de la función cerebral y epilepsia. Las otras son nódulos subependimarios, alguno de los cuales puede crecer hasta convertirse en un tumor benigno de células gigantes, que puede provocar síntomas graves por aumento de presión intracraneal.

La afectación de la función cerebral será muy variable en cada paciente. Puede estar dentro de la normalidad o sólo presentar una leve disminución de las habilidades de aprendizaje y/o trastorno de ansiedad, hasta sufrir un cuadro muy grave con discapacidad intelectual, trastorno de espectro autista y epilepsia refractaria. La gravedad de la afectación cerebral va a depender en gran medida de la evolución de la epilepsia, la cual, si aparece en los primeros meses de vida y no se controla bien con antiepilépticos va a provocar una afectación mayor del desarrollo cerebral.

Lesiones cutáneas: aparecen en casi todos los pacientes. Son básicamente de 2 tipos: hipocrómicas (manchas blancas) o tumoraciones benignas que pueden tener un aspecto más o menos rojizo y que van apareciendo progresivamente en distintas partes del cuerpo. Las más habituales son a nivel de las mejillas (angiofibromas faciales), en zona lumbar (placa chagrín, con aspecto de cuero curtido) o alrededor de las uñas (fibromas ungueales). También pueden aparecer en la boca.

Lesiones oftalmológicas: hamartomas y manchas hipocrómicas también aparecen a nivel de la retina pero raramente provocan síntomas.

Lesiones cardíacas: los rabdomiomas suelen aparecer al final del embarazo y suelen disminuir de tamaño espontáneamente después del nacimiento. Sin embargo, de forma rara pueden dar problemas de función cardíaca o arritmias.

Lesiones renales: los hamartomas renales (angiomiolipomas) pueden ser numerosos y llegar a crecer mucho por lo que presentan riesgo de sangrado y de afectación de la función renal.

Afectación pulmonar: la lesión típica se llama linfangioleiomiomatosis y consiste en un crecimiento anormal de tejido que va destruyendo el pulmón, y que puede acabar en insuficiencia respiratoria y necesidad de trasplante pulmonar. Suele afectar casi exclusivamente a mujeres y puede empeorar por factores hormonales durante el embarazo o con el uso de ciertos anticonceptivos.

Complejo Esclerosis Tuberosa

Grupo de Trabajo sobre Cáncer en Síndromes Genéticos Polimalformativos (GT-CSGP)

La expresividad de la enfermedad aumenta con la edad, es decir, a medida que avanza la edad van apareciendo nuevas lesiones, excepto en el caso de los túberes, que se mantienen estables desde su aparición y los rabdomiomas, que suelen disminuir o desaparecer en los primeros meses de vida.

¿Cómo se llega al diagnóstico?

Ante un paciente que presente una combinación de las alteraciones comentadas, puede hacerse un diagnóstico clínico si el paciente presenta suficiente número de alteraciones típicas (es decir, si cumple una serie de criterios clínicos diagnósticos utilizados en la práctica habitual). Si no existen suficientes criterios clínicos para el diagnóstico, debido a que la enfermedad es leve o que el paciente es muy joven y todavía no han aparecido suficientes manifestaciones, puede hacerse el diagnóstico si se demuestra una mutación causante de la enfermedad en uno de los 2 genes implicados (TSC1 o TSC2).

Ante la primera afectación sugestiva de complejo escleriosis tuberosa, y que suele ser cutánea (en forma de máculas hipocrómicas), el paciente deberá ser sometido a una serie de pruebas que permitan estudiar los distintos órganos más afectados por la enfermedad, en busca de nuevas manifestaciones de la enfermedad que todavía no hayan dado síntomas. En general, suele realizarse una resonancia magnética craneal, un estudio abdominal (ecografía o resonancia), una exploración oftalmológica y una evaluación cardiológica.

¿Cuál es la causa genética y modo de herencia del complejo escleriosis tuberosa?

Los genes TSC1 y TSC2 forman parte de la vía mTOR, un complejo sistema de comunicación en las células que es muy importante en la regulación del desarrollo cerebral y del crecimiento celular. La pérdida de función de cualquiera de los 2 genes por una mutación provocará un exceso de función de la vía mTOR y por tanto, un crecimiento descontrolado en ciertos tejidos.

El complejo escleriosis tuberosa sigue un modelo de herencia autosómico dominante. Esto quiere decir que cada niño con un padre afectado tiene una posibilidad del 50% de heredar el cambio génico y desarrollar la enfermedad. De la misma manera, tiene una posibilidad del 50% de no heredar el cambio génico y no desarrollar el síndrome. (Ver hoja informativa sobre herencia autosómica dominante)

¿Qué seguimiento necesitan estos pacientes?

Desde el momento del diagnóstico los pacientes deberán seguir un control médico periódico anual como mínimo. Existen guías de práctica clínica que determinan qué pruebas y con qué periodicidad deben realizarse para la detección precoz de tumores u otras alteraciones que puedan ser tributarias tratamiento. Además, los pacientes deberán consultar con su médico de forma urgente ante cualquier nuevo síntoma relacionado con la enfermedad.

¿Existe tratamiento?

A parte del tratamiento de los síntomas de la enfermedad, por ejemplo, antiepilépticos para la epilepsia, fármacos antidepresivos o ansiolíticos en caso de trastornos psiquiátricos, etc... , en los últimos años se han desarrollado fármacos inhibidores de la vía mTOR (como la rapamicina o el everolimus) que pueden mejorar ciertas manifestaciones de la enfermedad. Ya está aprobado el uso de everolimus para el tumor cerebral de células gigantes y para el angiomiolipoma renal, y se ha mostrado útil para controlar otras manifestaciones de la enfermedad como la linfangioleiomiomatosis, los angiofibromas faciales, los rabdomiomas cardíacos o algunos casos de epilepsia y afectación del neurodesarrollo. Estos fármacos provocan inmunosupresión, por lo que predisponen a sufrir infecciones, que en algunos casos raros pueden ser graves.

Genes y Cromosomas

Los seres humanos son organismos muy complejos con unas instrucciones muy precisas que permiten su correcto funcionamiento. Estas instrucciones se almacenan en cada una de nuestras células en forma de ADN. El ADN es una secuencia muy larga de combinaciones de 4 tipos de letras (A, T, C, G). Las diferentes secuencias que forman la unidad fundamental de la información y de la herencia se denominan genes. La información contenida en los genes permite generar proteínas, que son los componentes básicos que forman la estructura y hacen funcionar las células.

Dentro de las células, el ADN se organiza en estructuras llamadas cromosomas. Cada célula contiene 46 cromosomas que se disponen en parejas (llamados cromosomas homólogos), haciendo en realidad dos juegos de 23 cromosomas. En cada pareja, uno de los miembros es aportado por la madre y el otro por el padre. Igualmente, al tener hijos les transmitimos la mitad de nuestra información (23 cromosomas), que junto con los cromosomas heredados del otro progenitor, obtenemos otra vez 46 cromosomas. Las mujeres tienen dos cromosomas homólogos X, mientras que los varones tienen un cromosoma X y un cromosoma Y, los llamados cromosomas sexuales. A los 22 pares de cromosomas restantes se les denomina autosomas.

Se estima que existen unos 22.000 genes (al conjunto de todos los genes de una especie se le llama genoma) distribuidos en cada juego de cromosomas y, por lo tanto, tenemos dos copias de cada uno de esos genes, excepto algunos de los que están contenidos en los cromosomas X e Y.

La integridad de la información genética es fundamental para el desarrollo y funcionamiento del organismo. Tanto la ganancia (duplicaciones) y la pérdida (deleciones) de material genético, como los cambios en la secuencia (mutaciones) del ADN, son susceptibles de provocar alteraciones que causen anomalías físicas o mentales.

Tipos de Herencia

La información genética se hereda dependiendo de su localización en el genoma (cromosomas autosómicos y sexuales) y de su funcionalidad (dominante y recesiva). Por lo tanto, hay cuatro tipos básicos de herencia: Autosómica dominante, autosómica recesiva, ligada al cromosoma X dominante y ligada al cromosoma X recesiva. Cada una de ellas tiene unas características específicas y pueden ser diferenciadas a través de la creación de genealogías en familias con varios miembros y generaciones.

Herencia Dominante

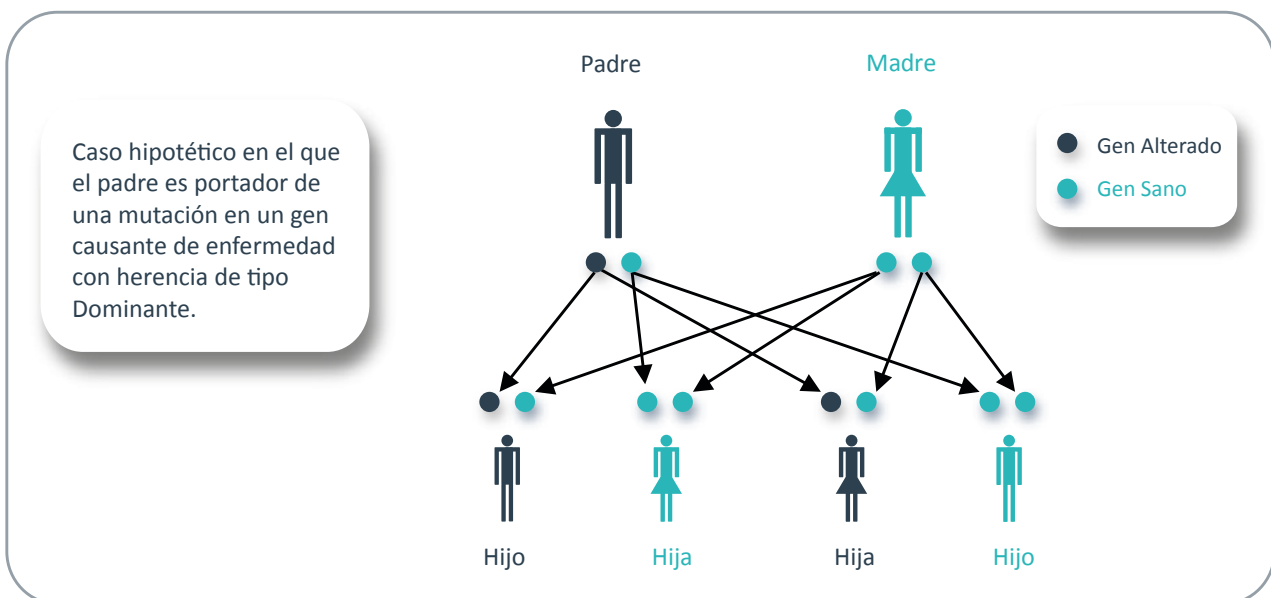
Debido a que tenemos dos copias de cada gen, en algunos casos cuando una de las copias está alterada, la copia restante es capaz de producir suficiente proteína para que pueda llevar a cabo su función. En otros casos, es necesario que las dos copias del gen produzcan proteína para que ésta sea completamente funcional. Se dice que algunos trastornos o enfermedades genéticas se transmiten de forma dominante cuando la alteración de una de las copias es suficiente para causar la patología, al contrario de lo que ocurre con la herencia recesiva, en la que se necesitan las dos copias alteradas para que se manifieste la enfermedad. Se podría decir que la copia dañada domina sobre la copia sana del mismo gen. La diferencia entre rasgos dominantes y recesivos no siempre es absoluta y la posible expresión de un rasgo o una enfermedad puede variar ampliamente entre individuos afectados, incluso dentro de una misma familia. También hay que tener en cuenta que algunos trastornos de tipo dominante tienen manifestaciones tardías que podrían no aparecer hasta la edad adulta.

Complejo Esclerosis Tuberosa

Grupo de Trabajo sobre Cáncer en Síndromes Genéticos Polimalformativos (GT-CSGP)

¿Qué ocurre al tener hijos?

En el patrón de herencia dominante, si uno de los progenitores tiene una copia alterada (y por lo tanto muestra la enfermedad), tiene un 50% de probabilidad de heredar esa copia (y la enfermedad) a cada uno de sus hijos, independientemente del sexo. Como se trata de una probabilidad estadística esto ocurre en cada embarazo. Al igual que al lanzar una moneda al aire, no importa cuántas veces se haga, siempre habrá una probabilidad del 50% de que caiga de un lado y una probabilidad del 50% de que caiga del otro, independientemente del resultado del anterior lanzamiento. El diagrama muestra un patrón típico de herencia dominante.



Si ninguno de los padres tiene rasgos o manifestaciones sugestivas de la enfermedad, entonces hay que considerar que se trata de una mutación nueva (de novo) en el hijo. En estos casos, la probabilidad de que vuelva a ocurrir en una próxima gestación es mínima y se estima que es inferior al 1%, debido a la remota posibilidad de mosaicismo germinal o gonadal, es decir, la presencia en un individuo tanto de células que llevan el gen mutado como de células normales, en porcentajes que pueden variar ampliamente y que incluyen los tejidos de ovario o testículo, que podrían dar lugar a la producción de más de un óvulo o espermatozoide con dicha mutación.

